



Número: **0800626-26.2020.8.18.0028**

Classe: **PROCEDIMENTO COMUM CÍVEL**

Órgão julgador: **2ª Vara da Comarca de Floriano**

Última distribuição : **16/04/2020**

Valor da causa: **R\$ 6.750,00**

Assuntos: **Acidente de Trânsito**

Segredo de justiça? **NÃO**

Justiça gratuita? **SIM**

Pedido de liminar ou antecipação de tutela? **NÃO**

Partes		Procurador/Terceiro vinculado	
JAMES DUARTE DAMASCENO (AUTOR)		RICARDO SILVA FERREIRA (ADVOGADO)	
SEGURADORA LIDER DOS CONSORCIOS DO SEGURO DPVAT S.A. (REU)			
Documentos			
Id.	Data da Assinatura	Documento	Tipo
9482132	04/05/2020 12:14	Despacho	Despacho
9280850	16/04/2020 11:20	Certidão	Certidão
9280849	16/04/2020 11:20	Certidão	Certidão
9280368	16/04/2020 11:11	Petição Inicial	Petição Inicial
9280373	16/04/2020 11:11	AÇÃO DPVAT JAMES DUARTE TCE DIFERENÇA	Petição
9280374	16/04/2020 11:11	B.O	DOCUMENTO COMPROBATÓRIO
9280375	16/04/2020 11:11	DOC. PESSOAIS	Documentos
9280376	16/04/2020 11:11	LAUDO MEDICO	DOCUMENTO COMPROBATÓRIO
9280378	16/04/2020 11:11	PRONTUARIO	DOCUMENTO COMPROBATÓRIO
9280379	16/04/2020 11:11	RELATORIO MEDICO	DOCUMENTO COMPROBATÓRIO
9280381	16/04/2020 11:11	SINISTRO REL. PAG	DOCUMENTO COMPROBATÓRIO



PODER JUDICIÁRIO DO ESTADO DO PIAUÍ
2ª Vara da Comarca de Floriano DA COMARCA DE FLORIANO
Rua Fernando Marques, 760, Centro, FLORIANO - PI - CEP: 64800-000

PROCESSO Nº: 0800626-26.2020.8.18.0028
CLASSE: PROCEDIMENTO COMUM CÍVEL (7)
ASSUNTO(S): [Acidente de Trânsito]
AUTOR: JAMES DUARTE DAMASCENO

REU: SEGURADORA LIDER DOS CONSORCIOS DO SEGURO DPVAT S.A.

DESPACHO

Vistos.

Analisando os autos, verifica-se que não há instrumento procuratório do autor outorgando poderes para o seu advogado.

Desta forma, intime-se a parte autora, por seu advogado, para no prazo de 15 (quinze) dias, complementar a inicial, devendo, para tanto, juntar instrumento procuratório, sob pena de indeferimento da inicial (art. 321, § único, CPC).

Expedientes necessários.

FLORIANO-PI, 1 de maio de 2020.

CARLOS MARCELLO SALES CAMPOS

Juiz de Direito da 2ª Vara da Comarca de Floriano



PODER JUDICIÁRIO DO ESTADO DO PIAUÍ
GABINETE DA 2ª Vara da Comarca de Floriano DA COMARCA DE FLORIANO
Rua Fernando Marques, 760, Centro, FLORIANO - PI - CEP: 64800-000

PROCESSO Nº: 0800626-26.2020.8.18.0028
CLASSE: PROCEDIMENTO COMUM CÍVEL (7)
ASSUNTO(S): [Acidente de Trânsito]
AUTOR: JAMES DUARTE DAMASCENO

REU: SEGURADORA LIDER DOS CONSORCIOS DO SEGURO DPVAT S.A.

CERTIDÃO DE CONCLUSÃO

Certifico que, nesta data, faço a conclusão do presente processo para despacho/decisão/sentença.

FLORIANO-PI, 16 de abril de 2020.

MARIA DORACY ALVES DO NASCIMENTO
Secretaria da 2ª Vara da Comarca de Floriano



PODER JUDICIÁRIO DO ESTADO DO PIAUÍ
GABINETE DA 2ª Vara da Comarca de Floriano DA COMARCA DE FLORIANO
Rua Fernando Marques, 760, Centro, FLORIANO - PI - CEP: 64800-000

PROCESSO Nº: 0800626-26.2020.8.18.0028
CLASSE: PROCEDIMENTO COMUM CÍVEL (7)
ASSUNTO(S): [Acidente de Trânsito]
AUTOR: JAMES DUARTE DAMASCENO

REU: SEGURADORA LIDER DOS CONSORCIOS DO SEGURO DPVAT S.A.

Certidão de Triagem

Certifico que, nesta data, realizei a triagem e constatei que a parte autora requereu os benefícios da justiça gratuita, motivo pelo qual faço sua conclusão para despacho inicial.

FLORIANO-PI, 16 de abril de 2020.

MARIA DORACY ALVES DO NASCIMENTO
Secretaria da 2ª Vara da Comarca de Floriano

Ação indenizatória seguro DPVAT, por invalidez.



RICARDO FERREIRA

ADVOGADOS ASSOCIADOS

**EXCELENTÍSSIMO(A) JUIZ(A) DE DIREITO DA 2ª VARA DA
COMARCA DE FLORIANO-PI**

JAMES DUARTE DAMASCENO, brasileiro, solteiro, estudante, portador do RG nº 3.811.919 SSP-PI e do CPF 628.487.743-98, residente e domiciliado na Rua Gabriel Ferreira, São Borja, s/n, em Floriano-PI, o mesmo não possui endereço eletrônico, CEP 64800-000, vem, perante Vossa Excelência, propor a presente.

AÇÃO PARA COBRANÇA DO SEGURO DPVAT

contra a **SEGURADORA LÍDER DOS CONSÓRCIOS DE SEGURO DPVAT**, pessoa jurídica inscrita no CNPJ 09.248.608/0001-04, com sede na Av. Senador Dantas, no 74, 50 andar, centro, Rio de Janeiro/RJ, CEP 200312-205, pelos fatos e fundamentos a seguir expostos.

1.FATOS

O requerente, afirma que no dia 10/09/2017, foi vítima de acidente de trânsito, o mesmo estava pilotando uma motocicleta YAMARA 125, Placa PIG-8190, que colidiu com o pedaço de borracha perdeu o controle vindo a cair, foi socorrido e encaminhado para o Hospital Tibério Nunes, em Floriano, sendo diagnosticado **com Traumatismo Crânio Encefálico TCE, grave com fraturas e desalinhamento ósseo no septo nasal, aumento das partes moles extracranianas de forma difusa e face bilateral, hematoma subaral agudo com focos pneumoencefalo, hemorragia na região cortical, apagamento dos sulcos e desvio para esquerda das estruturas da linha media e trauma em tórax em ambos os pulmões com processo inflamatória, sendo tratado**

Dr. Ricardo Silva Ferreira, Rua Raimundo Vieira de Sá, 355, São Borja, Floriano - PI,
ricardosf21@hotmail.com, fone 089 99981 - 2684, (089) 99421-8157

1



RICARDO FERREIRA

ADVOGADOS ASSOCIADOS

cirurgicamente para redução do hematoma, CID: S002, com impossibilidade de realizar suas atividades laborais, de higiene e da vida diária com lesões neurológica em 75% (setenta e cinco por cento), conforme laudo médico, ficando com invalidez permanente, conforme laudo, consoante Boletim de Ocorrência e prontuário em anexo.

Como consequência do sinistro, o Requerente veio a sofrer diversas lesões, **Traumatismo Crânio Encefálico Grave com fraturas e desalinhamento ósseo no septo nasal, aumento das partes moles extracranianas de forma difusa e face bilateral, hematoma subdural agudo com focos pneumoencéfalo, hemorragia na região cortical, apagamento dos sulcos e desvio para esquerda das estruturas da linha média e trauma em tórax em ambos os pulmões com processo inflamatória, sendo tratado cirurgicamente para redução do hematoma, CID: S002,** com lesão neurológica em 75% (setenta e cinco por cento), **ficando com invalidez permanente,** conforme laudo médico.

Resta caracterizado, desta forma, que o Requerente ficou com invalidez permanente devido às lesões craniana em 75% (setenta e cinco por cento) em razão de acidente automobilístico fazendo jus, portanto, à indenização no valor de **R\$ 10.125,00 (dez mil cento vinte e cinco reais),** prevista na tabela e conforme laudo médico.

Muito embora tenha realizado pedido administrativo para o pagamento da indenização do seguro DPVAT, sendo submetido à cirurgia, evoluindo com sequelas permanente e incapacitado para atividades laborais e da vida diária, veio a receber tão somente, o valor de R\$ 3.375,00 (três mil trezentos e setenta e cinco reais), que não corresponde com a sequela sofrida.

Como a indenização que o requerente recebeu não corresponde com a sequela sofrida, o **Autor faz jus a receber a diferença de R\$ 6.750,00 (seis mil setecentos e cinquenta reais),** uma vez que ficou com a sequela em 75% (setenta e cinco por cento), caracterizando a invalidez.



RICARDO FERREIRA

ADVOGADOS ASSOCIADOS

Danos corporais parciais	Grau de Invalidez (Sequelas)				
	Residual (10%)	Leve (25%)	Média (50%)	Intensa (75%)	Completa (100%)
Lesões Neurológicas	R\$ 1.350,00	R\$ 3.375,00	R\$ 6.750,00	R\$ 10.125,00	R\$ 13.500,00
Perda anatômica e/ou funcional completa de um dos pés	R\$ 675,00	R\$ 1.687,50	R\$ 3.375,00	R\$ 5.062,50	R\$ 6.750,00
Perda auditiva bilateral (surdez completa) ou da fonação (mudez completa) ou da visão de um olho.	R\$ 675,00	R\$ 1.687,50	R\$ 3.375,00	R\$ 5.062,50	R\$ 6.750,00
Perda completa da mobilidade de um ombro, cotovelo, punho, dedo polegar, quadril, joelho ou tornozelo.	R\$ 337,50	R\$ 843,75	R\$ 1.687,50	R\$ 2.531,25	R\$ 3.375,00
Perda completa da mobilidade de um segmento da coluna vertebral exceto o sacral	R\$ 337,50	R\$ 843,75	R\$ 1.687,50	R\$ 2.531,25	R\$ 3.375,00

2. FUNDAMENTAÇÃO DE MÉRITO

2.1. Direito a complementação da indenização

O Seguro Obrigatório de Danos Pessoais causados por veículos automotores de via terrestre, ou por sua carga, a pessoas transportadas ou não, tem origem no Decreto-Lei nº 73, de 21 de novembro de 1966, o qual dispõe, no seu art. 20, alínea 1, o seguinte:

Art. 20. Sem prejuízo do disposto em leis especiais, são obrigatórios os seguros de:
[...]

1) danos pessoais causados por veículos automotores de vias terrestres e por embarcações, ou por sua carga, a pessoas transportadas ou não; (Redação dada pela Lei nº 8.374, de 1991).

A Lei n. 6.194/1974, que regulamentou o Seguro DPVAT, no seu art. 3º, elenca as hipóteses cobertas pelo seguro, bem como o valor da indenização em cada caso, *in verbis*:

Dr. Ricardo Silva Ferreira, Rua Raimundo Vieira de Sá, 355, São Borja, Florianópolis - PI,
ricardosf21@hotmail.com, fone 089 99981 - 2684, (089) 99421-8157



RICARDO FERREIRA

ADVOGADOS ASSOCIADOS

Art. 3º Os danos pessoais cobertos pelo seguro estabelecido no art. 2º desta Lei compreendem as indenizações por morte, por invalidez permanente, total ou parcial, e por despesas de assistência médica e suplementares, nos valores e conforme as regras que se seguem, por pessoa vitimada:

I - R\$ 13.500,00 (treze mil e quinhentos reais) - no caso de morte;

II - até R\$ 13.500,00 (treze mil e quinhentos reais) - no caso de invalidez permanente; e

III - até R\$ 2.700,00 (dois mil e setecentos reais) - como reembolso à vítima - no caso de despesas de assistência médica e suplementares devidamente comprovadas. (sem grifo no original).

A Lei n. 11.945/09 acrescentou o § 1º ao art. 3º, definindo os parâmetros para estipular o grau de invalidez e conseqüentemente o valor a ser pago.

§ 1º No caso da cobertura de que trata o inciso II do caput deste artigo, deverão ser enquadradas na tabela anexa a esta Lei as lesões diretamente decorrentes de acidente e que não sejam suscetíveis de amenização proporcionada por qualquer medida terapêutica, classificando-se a invalidez permanente como total ou parcial, subdividindo-se a invalidez permanente parcial em completa e incompleta, conforme a extensão das perdas anatômicas ou funcionais, observado o disposto abaixo:

I - quando se tratar de invalidez permanente parcial completa, a perda anatômica ou funcional será diretamente enquadrada em um dos segmentos orgânicos ou corporais previstos na tabela anexa, correspondendo a indenização ao valor resultante da aplicação do percentual ali estabelecido ao valor máximo da cobertura; e

II - quando se tratar de invalidez permanente p a r c i a l i n completa , s e r á e f e t u a d o o enquadramento da perda anatômica ou funcional na forma prevista no inciso I deste parágrafo, procedendo-se, em seguida, à redução proporcional da indenização que corresponderá a 75% (setenta e cinco por cento) para as perdas de repercussão intensa, 50% (cinquenta por cento) para as de média repercussão, 25% (vinte e cinco por cento) para as de leve repercussão, adotando-se ainda o percentual de 10% (dez por cento), nos casos de sequelas residuais.

Dr. Ricardo Silva Ferreira, Rua Raimundo Vieira de Sá, 355, São Borja, Florianópolis - PI,
ricardosf21@hotmail.com, fone 089 99981 - 2684, (089) 99421-8157

4



RICARDO FERREIRA

ADVOGADOS ASSOCIADOS

Observa-se, desta forma, que para fazer jus à indenização ora pretendida é necessário o preenchimento dos seguintes requisitos: **a)** ocorrência de acidente automobilístico que resulte em lesões corporais; **b)** sequelas decorrentes das lesões que gerem invalidez permanente.

Ressalta-se que o pagamento da indenização independe de quem teve culpa no acidente automobilístico, necessitando, para sua perfectibilização, apenas provas simples das despesas oriundas do sinistro, nos termos do art. 5º da Lei n. 6.194/1974, veja-se:

Art. 5º O pagamento da indenização será efetuado mediante simples prova do acidente e do dano decorrente, independentemente da existência de culpa, haja ou não resseguro, abolida qualquer franquia de responsabilidade do segurado.

O Autor, após sofrer diversas lesões em acidente automobilístico, após o fim do seu tratamento médico, encontra-se com invalidez permanente, uma vez que ficou com deficiência permanente do membro inferior.

Muito embora tenha realizado pedido administrativo para o pagamento da indenização do seguro DPVAT, a indenização paga não corresponde com a sequela sofrida, vindo a receber o valor de R\$ 3.375,00 (três mil trezentos e setenta e cinco reais), e o valor que tem direito de acordo com a tabela é de R\$ 10.125,00 (dez mil cento vinte e cinco reais), com isso, **o Autor faz jus a receber a diferença de R\$ 6.750,00 (seis mil setecentos e cinquenta reais), uma vez que ficou com lesões neurológicas intensa em 75% (setenta e cinco por cento), caracterizando a invalidez.**

Danos corporais parciais	Grau de Invalidez (Sequelas)				
	Residual (10%)	Leve (25%)	Média (50%)	Intensa (75%)	Completa (100%)
Lesões Neurológicas	R\$ 1.350,00	R\$ 3.375,00	R\$ 6.750,00	R\$ 10.125,00	R\$ 13.500,00
Perda anatômica e/ou funcional completa de um dos pés	R\$ 675,00	R\$ 1.687,50	R\$ 3.375,00	R\$ 5.062,50	R\$ 6.750,00

Dr. Ricardo Silva Ferreira, Rua Raimundo Vieira de Sá, 355, São Borja, Florianópolis - PI,
ricardosf21@hotmail.com, fone 089 99981 - 2684, (089) 99421-8157



RICARDO FERREIRA

ADVOGADOS ASSOCIADOS

Perda auditiva bilateral (surdez completa) ou da fonação (mudez completa) ou da visão de um olho.	R\$ 675,00	R\$ 1.687,50	R\$ 3.375,00	R\$ 5.062,50	R\$ 6.750,00
Perda completa da mobilidade de um ombro, cotovelo, punho, dedo polegar, quadril, joelho ou tornozelo.	R\$ 337,50	R\$ 843,75	R\$ 1.687,50	R\$ 2.531,25	R\$ 3.375,00
Perda completa da mobilidade de um segmento da coluna vertebral exceto o sacral	R\$ 337,50	R\$ 843,75	R\$ 1.687,50	R\$ 2.531,25	R\$ 3.375,00

Ressalta-se que a invalidez que acomete o Autor atualmente decorre unicamente do acidente automobilístico sofrido, já que aquele, antes do sinistro era pessoa saudável e ativa.

Nesta toada é posição dos Tribunais pátrios:

Tribunal: **TJSP.** Processo: **Apelação 1025701-44.2017.8.26.0100**

Relator: **Des. Sá Duarte** Órgão Julgador: **33ª Câmara de Direito Privado** Data do Julgamento: **24/06/2018.**

Tipo: **Acórdão**

EMENTA

SEGURO OBRIGATÓRIO (DPVAT) – Pretensão de recebimento da indenização julgada parcialmente procedente – **Perda funcional parcial e permanente dos movimentos de um dos membros inferiores** – Indenização que deve ser concedida de acordo com o grau da incapacidade do beneficiário – Encargos da sucumbência carreados exclusivamente à ré – Recurso provido em parte.

Ainda:

AGRAVO INTERNO. APELAÇÃO CÍVEL COM NEGATIVA DE SEGUIMENTO, EM DECISÃO MONOCRÁTICA. EGUROS. **D P VAT. A Ç Ã O D E C O B R A N Ç A . D P VAT. A Ç Ã O D E C O B R A N Ç A . I N V A L I D E Z P E R M A N E N T E .** PRESCRIÇÃO INOCORRENTE. **NEXO**

Dr. Ricardo Silva Ferreira, Rua Raimundo Vieira de Sá, 355, São Borja, Floriano - PI,
ricardosf21@hotmail.com, fone 089 99981 - 2684, (089) 99421-8157

6



RICARDO FERREIRA

ADVOGADOS ASSOCIADOS

CAUSAL EVIDENCIADO. ALEGAÇÃO DE LESÃO PREEXISTENTE. AUSÊNCIA DE COMPROVAÇÃO. 1. Embora o termo inicial do prazo prescricional de três anos seja a data do sinistro, o seu curso resta suspenso caso haja pedido administrativo para o pagamento da indenização, ou a consolidação das lesões ocorra em momento posterior. No caso dos autos, em que pese tenha o acidente ocorrido em 03-07-2006, a ciência do caráter permanente da invalidez ocorreu somente em 08-10-2008, data da elaboração do laudo médico complementar produzido pelo DML. Assim, não há falar em prescrição, porquanto a ação foi ajuizada em 03-08-2009, dentro do prazo trienal. Art. 206, §3º, IX, do CC. Prescrição afastada. 2. **Evidenciado nexo entre o acidente de trânsito e a invalidez permanente.** 3. Alegação de lesão preexistente não demonstrada. 4. Ausente qualquer argumento a justificar a modificação do posicionamento adotado, resta mantida a decisão recorrida. **RECURSO DESPROVIDO.** (TJRS, Agravo Nº 70063615686, 5ª Câmara Cível, Relator: Isabel Dias Almeida, Julgado em 25/03/2015).

Assim, resta amplamente demonstrado que o Autor, após ser vitimado em acidente de trânsito, ficou com sequelas permanentes que lhe causam invalidez permanente, com lesões neurológicas graves.

De outro norte, a justificativa apresentada pela Seguradora Ré para o pagamento a menor da indenização pretendida pelo Autor não encontra qualquer amparo na legislação em vigor e está ferindo frontalmente o direito deste, o que não pode ser permitido por este Juízo.

Neste sentido é o entendimento pacífico da jurisprudência pátria:

EMBARGOS DE DECLARAÇÃO NO RECURSO ESPECIAL. PROPÓSITO INFRINGENTE. RECEBIMENTO COMO AGRAVO REGIMENTAL. SEGURO DPVAT. INVALIDEZ PERMANENTE. NECESSIDADE DE PERÍCIA PARA AVALIAR A EXTENSÃO DA LESÃO. PAGAMENTO PROPORCIONAL AO GRAU DA LESÃO. SÚM. 474 DO STJ.

1. Em homenagem aos princípios da economia processual e da fungibilidade, devem ser recebidos como



RICARDO FERREIRA

ADVOGADOS ASSOCIADOS

agravo Regimental os embargos de declaração que contenham exclusivo intuito infringente.

2. **"A indenização do seguro DPVAT, em caso de invalidez parcial do beneficiário, será paga de forma proporcional ao grau da invalidez". Súmula n. 474 do STJ.**

3. Agravo regimental a que se nega provimento. (S T J , E D c 1 n o R E s p 1 3 0 1 7 5 9 R S 2012/0001869-7, Ministra MARIA ISABEL GALLOTTI, 4ª Turma, julgado em 11/02/2014, sem grifo no original).

Logo, tendo o(a) Autor(a) demonstrado, de forma ampla e eficaz, que sofre de invalidez permanente decorre de acidente automobilístico, bem como diante da negação do pagamento pela Seguradora Ré, merecem os pedidos daquele amparo da Justiça.

DA CORREÇÃO MONETARIA

Requer que a correção monetária seja feita da data do sinistro, ou seja, na data do acidente de trânsito ocorrido no dia 10/09/2017. A correção monetária do valor da indenização do seguro obrigatório DPVAT deve incidir a partir do evento danoso, com a finalidade de recompor o valor da moeda corrente. Precedentes e sumula 580 do STJ.

Súmula 580 – STJ

A correção monetária nas indenizações do seguro DPVAT por morte ou invalidez, prevista no § 7º do art. 5º da Lei n. 6.194/1974, redação dada pela Lei n. 11.482/2007, incide desde a data do evento danoso.

STJ - AGRAVO REGIMENTAL NO RECURSO ESPECIAL AgRg no REsp 1470320 SC 2014/0180911-2 (STJ)

Data de publicação: 29/09/2015

Ementa: AGRAVO REGIMENTAL EM RECURSO ESPECIAL. **SEGURO DPVAT. CORREÇÃO MONETÁRIA DA INDENIZAÇÃO**

Dr. Ricardo Silva Ferreira, Rua Raimundo Vieira de Sá, 355, São Borja, Florianópolis - PI,
ricardosf21@hotmail.com, fone 089 99981 - 2684, (089) 99421-8157

8



RICARDO FERREIRA

ADVOGADOS ASSOCIADOS

SECURITÁRIA. TERMO INICIAL. DATA DO EVENTO DANOSO. AGRAVO DESPROVIDO. 1. É inviável o conhecimento de alegada violação a dispositivos constitucionais por se tratar de matéria reservada à análise do Supremo Tribunal Federal. 2. A **correção monetária** da indenização decorrente do **seguro DPVAT** (artigos 3º e 5º da Lei 6.194/74 com a redação dada pela Lei 11.482/2007, na qual convertida a Medida Provisória 340/2006), consoante orientação jurisprudencial desta Corte, deve incidir a partir da data do evento danoso até o dia do pagamento, à luz da Súmula 43/STJ. Entendimento sedimentado pelo rito do art. 543-C do CPC. 3. Agravo regimental parcialmente conhecido, e, nessa parte, desprovido.

[TJ-MA - Agravo Regimental AGR 0577542015 MA 0010123-64.2012.8.10.0040 \(TJ-MA\)](#)

Data de publicação: 02/03/2016

Ementa: AGRAVO REGIMENTAL. **SEGURO OBRIGATÓRIO DPVAT**. PAGAMENTO DA VERBA SECURITÁRIA DE ACORDO COM AS DISPOSIÇÕES LEGAIS QUE REGEM A MATÉRIA. TERMO INICIAL DE **INCIDÊNCIA DA CORREÇÃO MONETÁRIA**. **DATA DO EVENTO DANOSO**. 1. Em caso de invalidez parcial do beneficiário, a indenização será paga de forma proporcional ao grau da invalidez, de acordo com a Súmula 474 do STJ. 2. Comprovada nos autos a invalidez parcial do Agravado, foi determinado o pagamento conforme o percentual previsto em lei, descontado o valor pago na seara administrativa. 3. O termo inicial de **incidência da correção monetária do seguro DPVAT** é a **data** do evento danoso. 4. Considerando que a parte dispositiva da decisão recorrida realmente necessita de **correção**, posto que estabelece que vai "manter incólume a sentença proferida pelo Juízo de Primeiro Grau", entende-se que cabe retificação quanto ao termo inicial da **correção monetária**, devendo incidir a partir da **data** do evento danoso. 5. Agravo Regimental conhecido e parcialmente provido. 6. Unanimidade.

Encontrado em: SOUSA. Agravante: SEGURADORA LIDER DOS CONSÓRCIOS DE **SEGURO DPVAT** SA Agravo Regimental AGR

3. DOS PEDIDOS

Dr. Ricardo Silva Ferreira, Rua Raimundo Vieira de Sá, 355, São Borja, Floriano - PI,
ricardosf21@hotmail.com, fone 089 99981 - 2684, (089) 99421-8157

9



RICARDO FERREIRA

ADVOGADOS ASSOCIADOS

Ante todo o exposto, requer de Vossa Excelência sejam julgados procedentes os seguintes pedidos:

- a) o recebimento da presente petição e o deferimento do benefício da Justiça Gratuita, uma vez que o Autor não tem condições de arcar com as custas judiciais, condição que expressamente declara (declaração de hipossuficiência anexa).
- b) seja determinada a citação da Seguradora Ré, via AR, na pessoa de seu representante legal, para querendo, apresentar defesa aos termos da presente demanda, no prazo legal, sob pena de revelia e confissão;
- c) seja a Seguradora Ré condenada ao pagamento do montante de **R\$ 6.750,00(seis mil setecentos e cinquenta reais)**, que correspondente a diferença, devido à sequela/invalidez sofrida, **devendo ser corrigido monetariamente da data do sinistro ocorrido em 10/09/2017, conforme súmula 580 do STJ;**
- d) a condenação da Requerida ao pagamento de honorários sucumbenciais, no patamar de 20% sobre o valor da condenação.
- e) requer seja oportunizado a produção de todos os meios de prova em direito admitidas, **como prova pericial através de médicos designados para a realização de perícia médica** e documental.
- f) informa, por fim, não ter interesse na realização de audiência de conciliação/mediação, nos termos do art. 319, VII, do CPC.

Dá-se a causa o valor de **R\$ 6.750,00 (seis mil setecentos e cinquenta reais)**.

Nestes termos, pede deferimento.

Floriano-PI, 16 de abril de 2020.

Dr. Ricardo Silva Ferreira
Advogado OAB/PI 7270

Dr. Ricardo Silva Ferreira, Rua Raimundo Vieira de Sá, 355, São Borja, Floriano - PI,
ricardosf21@hotmail.com, fone 089 99981 - 2684, (089) 99421-8157

1



Governo do Estado do Piauí
Secretaria de Segurança Pública
Delegacia Geral de Polícia Civil
SisBO - Sistema de Boletim de Ocorrência

445 v. 1.0



BOLETIM DE OCORRÊNCIA Nº: 104346.002227/2018-11

Complementar ao BO Nº: 104346.002224/2018-88

Unidade de Registro:

Resp. pelo Registro: Nivaldo R. Da Silva

Data/Hora: 06/09/2018 - 11:00

DADOS DA OCORRÊNCIA

Unidade Policial Responsável

1º DP DE FLORIANO

Tipo Local

VIA PÚBLICA

Município

FLORIANO

Endereço

RODOVIA BR-343, PRÓXIMO AO PAPA POMBO, Nº:

Complemento

Data/Hora

10/09/2017 - 07:00

Bairro

OUTROS - ZONA RURAL

Ponto de Referência

DADOS DOS PERSONAGENS ENVOLVIDOS

Nome: JAMES DUARTE DAMASCENO

RG: 3811919 PI

Mãe: JACIENE DUARTE DAMASCENO

Endereço: BARRA DO LANÇA, Nº

Bairro: OUTROS - ZONA RURAL

Cidade: FLORIANO

Telefone(s): 89-9474-5934

Tipo Envolv.: VITIMA/Noticiante

NATUREZA(S) DA OCORRÊNCIA

Natureza(s) da Ocorrência

1 - Lesão corporal culposa no trânsito (Art. 303 do CTB).

VEÍCULO(S) ENVOLVIDO(S)

Marca: Modelo:

1 - YAMAHA. YBR125K

Ano: Placa:

2015 PIG8190

Chassi:

9C6KE1950F0043080

Renavam:

1035264363

Cor:

Branca

Condutor: JAMES DUARTE DAMASCENO

RG: 3811919 Órgão: UF RG: PI

End: BARRA DO LANÇA Número: Complemento:

Cidade: FLORIANO UF: PI Bairro: OUTROS - ZONA RURAL

RELATO DA OCORRÊNCIA

O NOTICIANTE INFORMA QUE PILOTAVA A MOTOCICLETA SUPRA-CITADA, EMPLACADO EM NOME DE ADELMAR ALMEIDA DE MIRANDA, CPF. 888.563.133-91, PELA RODOVIA BR-343, NO DIA 10/09/2017, POR VOLTA DE 7:00 HORAS, PRÓXIMO À LOCALIDADE PAPA-POMBO, COLIDIU O PNEU DA MOTO EM UM PEDAÇO DE BORRACHA(PNEU), E CAIU NA PISTA, SOFRENDO TCE, COM HEMATOMA EXTRADURAL, SENDO SUBMETIDO A TRATAMENTO NEUROCIRÚRGICO NO HOSPITAL REGIONAL TIBÉRIO NUNES, SENDO TRAZIDO PELA AMBULÂNCIA DE JERUMENHA AO REFERIDO HOSPITAL ONDE FICOU HOSPITALIZADO E DEPOIS TEVE ALTA HOSPITALAR. ERA O QUE TINHA A CERTIFICAR.

Nivaldo R. Da Silva
Nivaldo R. Da Silva - Mat. 1085859
AGENTE DE POLÍCIA

James Duarte Damasceno
JAMES DUARTE DAMASCENO - Noticiante
Responsável pela Informação




Governo do Estado do Piauí
Secretaria de Segurança Pública
Delegacia Geral de Polícia Civil
SisBO - Sistema de Boletim de Ocorrência

445 v. 1.0

BOLETIM DE OCORRÊNCIA Nº: 104346.002227/2018-11

Complementar ao BO Nº: 104346.002224/2018-88

Delegado de Polícia



REPÚBLICA FEDERATIVA DO BRASIL

GOVERNO DO ESTADO DO PIAUÍ

SECRETARIA DE SEGURANÇA PÚBLICA

INSTITUTO DE IDENTIFICAÇÃO "JOÃO DE DEUS MARTINS"



0067228

James Duarte Damasceno

CARTeira DE IDENTIDADE

ASSINATURA DO TITULAR

08/11/1995

VALIDA EM TODO O TERRITÓRIO NACIONAL

REGISTRO GERAL 3.811.919

DATA DE EXPEDIÇÃO 01/10/12

JOAMES DUARTE DAMASCENO

FILIAÇÃO JOCELENE DUARTE DAMASCENO

NATURALIDADE JEREMEIAHA-PI

DATA DE NASCIMENTO 08/11/1995

DOC. ORGEM CERT. NASC. 65389 L 106 F 92

CPF EXP. NÚCLEO BANDEIRANTE-DF 24/08/99

TERESINA - PI

ASSINATURA DO DIRETOR

LEI Nº 7.111 DE 29/08/83 - DECRETO Nº 89.250/83

Ministério da Fazenda

Receita Federal

COMPROVANTE DE INSCRIÇÃO CPF

Número 628.487.743-98

Nome JAMES DUARTE DAMASCENO

Nascimento 08/11/1995

CÓDIGO DE CONTROLE DCC1 1267 3863 FE08



Emitido pela Secretaria da Receita Federal do Brasil
as 09:41:46 do dia 22/11/2017 (hora e data de Brasília)
dígito verificador: 00

VÁLIDO SOMENTE COM COMPROVANTE DE IDENTIFICAÇÃO



Hospital Regional
Tibério Nunes

Centro de Diagnóstico por Imagem

LAUDO

Paciente: JAMES DUARTE DAMASCENO
Médico: KELMAR MARTINS
Radiologista: PI2854
Data: 11/09/2017

TOMOGRAFIA COMPUTADORIZADA CRÂNIO-ENCEFÁLICA

RELATÓRIO:

As imagens foram obtidas no plano axial utilizando-se técnica multislice, sem utilização de substância de contraste por via endovenosa.

Os seguintes aspectos foram observados:



Status pós-craniotomia frontal direita com dreno em partes moles extracranianas adjacentes.

Fraturas com desalinhamento ósseo no septo nasal, na região frontal direita, nas paredes anterior e posterior do seio frontal direito, no teto, assoalho e parede medial da órbita direita, na grande asa do esfenóide e no seio esfenoidal à direita, bem como nas paredes anteriores e posterolaterais dos seios maxilares com sinais de hemossinus frontal, etmoidal, maxilar e esfenoidal bilateral, com aumento de partes moles extracranianas de forma difusa e na face bilateralmente, com formações gasosas de permeio.

Hematoma subdural agudo com focos de pneumoencéfalo associado na convexidade frontal direita, atingindo 1,6 cm no maior eixo transversal, ultrapassando a linha média, associada hematoma subdural agudo na fissura inter-hemisférica, com focos de contusão hemorrágica na região cortical / subcortical basal do lobo frontal direito, com apagamento dos sulcos entre giros corticais adjacentes, colapso parcial do corno anterior do ventrículo lateral direito e desvio para esquerda das estruturas da linha média, aproximadamente 0,6 cm nível do septo pelúcido.

O ventrículo lateral esquerdo e III e IV ventrículos apresentam morfologia e dimensões normais.

Não há evidências de processo neoplásico intraparenquimatoso, isquemia aguda/subaguda ou de apagamento das cisternas da base.

 <p>SAÚDE Secretaria de Estado de Saúde / SESAP</p>	<p>Secretaria de Saúde do Estado do Piauí Hospital Regional Tibério Nunes - CNPJ: 06.553.564/0103-62 Rua Gabriel Ferreira, S/N, Bairro Mangueira, Floriano-PI Telefone: (89) 3522-1333 / 3522-1489</p>	
--	---	---

Centro de Diagnóstico por Imagem

LAUDO

Paciente: JAMES DUARTE DAMASCENO
Médico: JUAREZ
Radiologista: PI3050
Data: 10/09/2017

TOMOGRAFIA COMPUTADORIZADA DA FACE E DO CRÂNIO

TÉCNICA:

Os cortes tomográficos computadorizados axiais foram adquiridos com 3,0 mm de espessura em série única.

ACHADOS:

Proeminente enfisema nas partes moles da face principalmente à direita, no espaço submandibular e ao redor do espaço mastigador direito.

Fraturas nas paredes anterior e posterolateral dos seios maxilares, assoalho das órbitas, paredes anterior e posterior do seio frontal direito, parede medial da órbita direita e na pirâmide nasal.

Hemossinus difusamente nas cavidades aéreas paranasais.

Hematoma epidural ovalado adjacente à porção basal do lobo frontal direito medindo 8,7 x 4,0 cm, com bolhas de pneumoencéfalo associadas, comprimindo o hemisfério cerebral direito, com apagamento dos sulcos adjacentes, apagamento das cisternas perimesencefálicas, herniação transtentorial descendente à direita e subfalcina, com desvio das estruturas da linha média para esquerda, que mede 1,5 cm ao nível da porção anterior da fissura inter-hemisférica.



Hiperdensidade caracterizando hemorragia subaracnoide obliterando parcialmente as cissuras de Sylvius e alguns sulcos da convexidade frontal de ambos os lados.

Não há evidências de hemorragia intraparenquimatosa aguda.

Discreta dilatação do átrio e corno temporal do ventrículo lateral esquerdo, sem transudação líquórica. O IV ventrículo tem dimensões reduzidas.

CONCLUSÃO:

Laudo descritivo.

 SAÚDE Sistema de Saúde de São Paulo	Secretaria de Saúde do Estado de São Paulo Hospital Regional Tereza Nunes - ONP-06 559-564/0103-62 Rua Cônego Barreto, S/N, Bairro Mangueira, Belforão-PI Telefone: (89) 3522-1333 / 3522-1480	SUS 
--	---	--

Centro de Diagnóstico por Imagem

LAUDO

Paciente: JAMES DUARTE DAMASCENO
Médico: JUAREZ
Radiologista: PI3050
Data: 10/09/2017

TOMOGRAFIA COMPUTADORIZADA DO TÓRAX

TÉCNICA:

Os cortes tomográficos computadorizados axiais foram adquiridos com 5,0 mm de espessura, possibilitando a obtenção de reformatações multiplanares.

ANÁLISE:

Múltiplas opacidades alvéolo acinares no segmento posterior do lobo superior direito, apicoposterior do lobo superior esquerdo e nos lobos inferiores dos pulmões.

Restante dos campos pulmonares com transparência normal.

Não há derrame pleural.

Área cardíaca com dimensões normais.

Não visibilizamos lesões expansivas ou linfonodomegalias mediastinais.

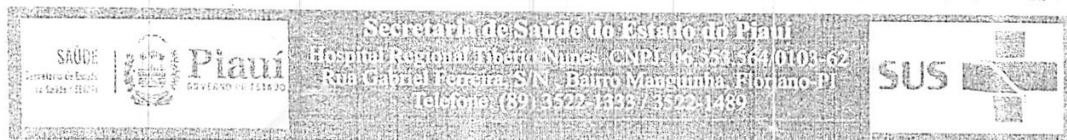
Traquéia, brônquios principais e lobares pêrvios.

Estruturas ósseas sem alterações.

IMPRESSÃO:

Opacidades alvéolo acinares em ambos os pulmões, que pode representar processo inflamatório / infeccioso pneumônico ou broncoaspiração. Correlacionar com dados clínicos.

Dr. Leonardo Augusto Costa Martins
Médico Radiologista
CRM PI - 3050





Hospital Regional
Tibério Nunes

Centro de Diagnóstico por Imagem

LAUDO

Paciente: JAMES DUARTE DAMASCENO
Médico: KELMAR MARTINS
Radiologista: PI2854
Data: 11/09/2017

TOMOGRAFIA COMPUTADORIZADA DO ABDOME TOTAL

RELATÓRIO:

As imagens foram obtidas no plano axial utilizando-se técnica multislice, sem utilização de substância de contraste por via endovenosa.

Os seguintes aspectos foram observados:

Presença de sonda vesical.

Consolidações justapleurais e opacidades em vidro fosco nos lobos pulmonares inferiores, devendo corresponder a contusão pulmonar.

Fígado em situação habitual, de contornos regulares e dimensões normais, sem evidências de dilatação das vias biliares intra ou extra-hepáticas, bem como da vesícula biliar.

Aspecto tomográfico habitual do baço e glândulas adrenais.

Pâncreas com dimensões normais, sem evidências de dilatação do ducto pancreático principal ou de calcificações parenquimatosas.



Rins em situação habitual, com contornos regulares e dimensões normais, sem evidências de dilatação dos sistemas pielocalicinais ou de cálculo urinário com densidade cálcica.

Aorta abdominal e veia cava inferior com calibres normais.

Não evidenciamos linfonodomegalias abdominopélvicas.

Distribuição habitual das alças intestinais na cavidade abdominal.

Bexiga urinária parcialmente repleta.

 <p>SAÚDE Secretaria de Estado da Saúde / SESAP</p>	<p>Secretaria de Saúde do Estado do Piauí Hospital Regional Tiberio Nunes CNPJ: 06.553.564/0103-62 Rua Gabriel Ferreira, S/N, Bairro Manguinha, Floriano-PI Telefone: (89) 3522-1333 / 3522-1489</p>	 <p>SUS</p>
--	---	--

HOSPITAL REGIONAL TIBÉRIO NUNES
GABRIEL FERREIRA, S/R,
MANGUEIRA, FLORIANO/PI - 64800-000
CEP: 06.553.564/0103-62
(89) 3522-1489 - (89) 3522-1323

Ficha de Atendimento (Pronto Socorro)

Atendimento: P0483723
Data: 10/09/2017
Funcionário: JO

Registro: 154508
Hora: 08:02:00
Tipo: CONSULTA
Sexo: MASCULINO

Senha 20

SUS

JAMES DUARTE DAMASCENO

CPF: - RG: 3811919 - SUS:

Nasc: 08/11/1995 Idade: 21 ANOS, 10 MESES, 2 DIAS Profissão: LAVRADOR Civil: SOLTEIRO(A) CEP: 64830-000
End: BARRA DO ALCANTARA, 0 - Bairro: Cidade: JERUMENHA/PI
Sex: SEM Telefone: () Mãe: JOCILENE DUARTE DAMASCENO Pai:

Clinica: CLINICA MEDICA Documento: 0000 - HOSPITAL TIBÉRIO NUNES

Responsável: JAMES DUARTE DAMASCENO - O MESMO

Temp.: °C

Peso: Kg

P.A.:

Procedimentos

10/09/2017 08:02 0301060061 ATENDIMENTO DE URGENCIA EM ATENCAO ESPECIALIZADA

☐ Vermelho - Emergência ☐ Laranja - Muito Urgente ☐ Amarelo - Urgente ☐ Verde - Pouco Urgente ☐ Azul - Não Urgente

Queixa principal:

Abdomem de grande porte (330), distendido, com alguns pontos dolorosos.

Exame clínico/físico:

apontado.

Diagnóstico provável:

A. obstrução de uma víscera mural (intestino?), de grande extensão; com
B. leve ingurgitamento abdominal

C. apontado, PA: 130x80, FC: 70, peso 60kg

Medicação:

3 Jergon 12 (0,4,4) -

5 Almoço fraco (fraco de leite?) -

Abdomem plano, fígado de tamanho normal, no exame percutâneo.

Procedimentos/exames realizados:

Ass. Técnico

1. 01 sif. 0,2l. 1000ml. b. 10g. 10g. 10g.

2. Nódulo TC como fígado.

EDUARDI

HOSPITAL REGIONAL

TIBÉRIO NUNES

AME: 04.12.17 FALC + TOMAR

HORÁRIO: 10/09/17 13:50

SS: TECNÓLOGO

Dr. Z. Holanda
Cirurgia Geral
CRM-PI 4657

HOSPITAL REGIONAL TIBÉRIO NUNES
COMPROVANTE DE ATENDIMENTO
DATA: 10/09/2017
ASSIN. [Assinatura]

Porém, devido à impossibilidade de realização de exames de imagem, Sol. 80%

1. História - 01 caso de 17 anos, 08:50, 02 sif. 0,2l.

2. História - Não é sintomático

3. História - Não é sintomático

Dr. Z. Holanda
Cirurgia Geral
CRM-PI 4657

Sistema Único de Saúde Ministério da Saúde		LAUDO PARA SOLICITAÇÃO DE AUTORIZAÇÃO DE INTERNAÇÃO HOSPITALAR	
1 - NOME DO ESTABELECIMENTO SOLICITANTE HOSPITAL REGIONAL TIBÉRIO NUNES		2 - CNES 2365146	
3 - NOME DO ESTABELECIMENTO EXECUTANTE HOSPITAL REGIONAL TIBÉRIO NUNES		4 - CNES 2365146	
Identificação do Paciente			
5 - NOME DO PACIENTE JAMES DUARTE DAMASCENO		6 - Nº DO PRONTUÁRIO 154508	
7 - CARTÃO NACIONAL DE SAÚDE (CNS) JAMES DUARTE DAMASCENO		8 - DATA DE NASCIMENTO 08/11/1995	
9 - NOME DA MÃE JOCENE DUARTE DAMASCENO		10 - SEXO M	
11 - ENDEREÇO BARRA DO LANCE, 0 - ZONA RURAL		12 - CID PRINCIPAL 2205300	
13 - MUNICÍPIO DE RESIDÊNCIA JERUQUENHA		14 - CID SECUNDÁRIO 64830-000	
15 - UF PI			
16 - CEP 64830-000			
17 - PRINCIPAIS SINAIS E SINTOMAS CLÍNICOS			
18 - CONDIÇÕES QUE JUSTIFQUEM A INTERNAÇÃO Hemorragia - fratura - fratura de crânio 19 - PRINCIPAIS RESULTADOS DE PROVAS DIAGNÓSTICAS (RESULTADOS DE EXAMES REALIZADOS) TCC 20 - DIAGNÓSTICO INICIAL TCC			
21 - CID PRINCIPAL 22 - CID SECUNDÁRIO 23 - CAUSAS ASSOCIADAS			
24 - DESCRIÇÃO DO PROCEDIMENTO SOLICITADO 25 - CÓDIGO DO PROCEDIMENTO 26 - CLÍNICA 27 - CARÁTER DA INTERNAÇÃO 28 - DOCUMENTO 29 - Nº DOCUMENTO DO PROFISSIONAL SOLICITANTE 30 - NOME DO PROFISSIONAL SOLICITANTE 31 - DATA DA SOLICITAÇÃO 32 - ASS. E CARIMBO (Nº DO CRM) 33 - CNPJ DA SEGURADORA 34 - () ACIDENTE DE TRABALHO 35 - () ACIDENTE TRÁFEGO 36 - CNPJ EMPRESA 37 - Nº DO BILHETE 38 - SÉRIE 39 - CNPJ EMPRESA 40 - CNPJ EMPRESA 41 - CBOB 42 - VINCULO COM A PREVIDÊNCIA 43 - EMPREGADOR 44 - AUTÔNOMO 45 - DESEMPREGADO 46 - APOSENTADO 47 - NÃO SEGURO			
48 - PREENCHER EM CASO DE CAUSAS EXTERNAS (ACIDENTES OU VIOLÊNCIAS)			
49 - NOME DO PROFISSIONAL AUTORIZADOR OSMUNDO DE MORAES ANDRADE 50 - Nº DOCUMENTO DO PROFISSIONAL AUTORIZADOR M220330901 51 - COD. ORGÃO EMISSOR 52 - DATA DA AUTORIZAÇÃO 07/09/2017 53 - ASS. E CARIMBO (Nº DO CRM) 54 - DATA DE EMISSÃO 55 - Nº DO REGISTRO DO CONSELHO			

HOSPITAL REGIONAL TIBÉRIO NUNES
 CONTROLE DE QUALIDADE
 DATA 07/09/2017

Atendimento:	1052272
Data:	10/09/2017
Hora:	9:09

HOSPITAL REGIONAL TIBÉRIO NUNES
GABRIEL FERREIRA, S/N, 0
FLORIANO/PI

Nº AIH
CARLEJAI

BOLETIM DE ADMISSÃO

154508 - JAMES DUARTE DAMASCENO

SOLTEIRO(A) - Sexo: MASCULINO - 08/11/1995 - 21 ANOS, 10 MESES, 2 DIAS

Clinica: NEUROCIRURGIA Enfermaria: N01- NEUROCIRURGIA Leito: N0101 Convênio: SUS

Escolaridade: Médico: 0000 - HOSPITAL TIBERIO NUNES

CPF: RG: 3811919/pi C/N: SIS Prenatal:

Endereço: BARRA DO LANCE, N° 0 - CEP: 64830-000 Bairro: ZONA RURAL

Cidade: 2205300- JERUMENHA/PI Profissão: LAVRADOR Telefone: () -

Pai: Mãe: JOCIENE DUARTE DAMASCENO

Responsável: JAMES DUARTE DAMASCENO - () - O MESMO

Diagnostico inicial: - 9999-CID NAO INFORMADO

Diagnostico Definitivo:

ria de Acompanhante:

☐ Sim

☐ Não

Resultado

Adm.: / /

Alta: / /

☐ Curado
☐ Melhorado
☐ Inalterado
☐ Piorado

☐ Removido
☐ Pedido
☐ Evasão
☐ Indisciplina

☐ -48 Horas
☐ +48 Horas
☐ Obito

Transferido

História Clínica

Diagnóstico Provável

James Duarte Damasceno

HOSPITAL TIBERIO NUNES

HOSPITAL REGIONAL TIBERIO NUNES
FLORIANO - PI
CONFERE COM O ORIGINAL
DATA 15/01/2018



Hospital Regional
Tiberio Nunes

Centro de Diagnóstico por Imagem

LAUDO

Paciente: JAMES DUARTE DAMASCENO
Médico: KELMAR MARTINS
Radiologista: PI2854
Data: 11/09/2017

IMPRESSÃO DIAGNÓSTICA:

Presença de sonda vesical.
Consolidações justapleurais e opacidades em vidro fosco nos lobos pulmonares inferiores, devendo corresponder a contusão pulmonar.

DR PEDRO AUGUSTO PEDREIRA MARTINS JÚNIOR
CRM 25349

<p>SAÚDE Secretaria de Estado da Saúde / SESAP</p>  <p>Piauí GOVERNO DO ESTADO</p>	<p>Secretaria de Saúde do Estado do Piauí Hospital Regional Tiberio Nunes CNPJ: 06.553.564/0103-62 Rua Gabriel Ferreira, S/N, Bairro Manguinha, Floriano-PI Telefone: (89) 3522-1333 / 3522-1489</p>	<p>SUS</p> 
--	---	---

RELATÓRIO DE FISIOTERAPIA

Relato para os devidos fins que **JAMES DUARTE DAMASCENO**, portador da ID 3.811.919, CPF 628.487.743-98, sofreu acidente automobilístico no dia 10/09/2017 e teve atendimento no Hospital Tibério Nunes, onde foi diagnosticado traumatismo cranioencefálico com fraturas e desalinhamento ósseo no septo nasal, na região frontal direita, nas paredes anterior e posterior do seio frontal direito, no teto, no assoalho e parede medial da órbita direita, na grande asa do esfenóide e seio esfenoidal à direita, bem como nas paredes anterior e posteriores dos seios maxilares, aumento das partes moles extracranianas de forma difusa e face bilateral, hematoma subdural agudo com focos pneumoencefalo associado na convexidade frontal direita ultrapassando a linha média, hemorragia na região cortical, apagamentos dos sulcos e giros corticais, colapso parcial do corno anterior do ventrículo lateral direito e desvio e desvio para esquerda das estruturas da linha média e trauma em tórax em ambos os pulmões com processo inflamatório ou broncoaspiração, sendo tratado cirurgicamente para redução do hematoma. Após o tratamento foi relatado sentir cefaleia e tonturas frequentes, dificultando suas atividades laborais e de vida diária.

CID: S002

Florianópolis, 18 de abril de 2018


Cibelle Silva Ferreira
Fisioterapeuta
CREFITO 187.648-F

SINISTRO 3180488644 - Resultado de consulta por beneficiário

VÍTIMA JAMES DUARTE DAMASCENO

COBERTURA Invalidez

PONTO DE ATENDIMENTO RECEPTOR DO PEDIDO DE
INDENIZAÇÃO GENTE SEGURADORA S/A

BENEFICIÁRIO JAMES DUARTE DAMASCENO

CPF/CNPJ: 62848774398

Posição em 17-01-2019 09:44:49

Desculpe, no momento, não conseguimos localizar informações com os dados que você forneceu. Por gentileza, [clique aqui](#) e nos envie um e-mail para que possamos checar melhor o seu caso. Por gentileza, aguarde, em até 72 horas, entraremos em contato com você para informar a situação do seu pedido de indenização.

Data do Pagamento	Valor da Indenização	Juros e Correção	Valor Total
18/01/2019	R\$ 3.375,00	R\$ 0,00	R\$ 3.375,00

Foi estornado pagamento por problema na fonte.

Em seguida foi auditoria e negado.