Seguradora LÍDER
Administradora do Seguro DPVAT

Em caso de dúvidas, acesse o nosso site **www.seguradoralider.com.br**. Para consultar o andamento do seu processo ligue para a Central de Atendimento, de segunda a sexta-feira, das 8h às 20h, nos telefones 4020-1596 (Regiões Metropolitanas) ou 0800 022 12 04 (Outras Regiões). Para reclamações e sugestões, entre em contato com o SAC, 24 horas por dia, no telefone 0800 022 81 89. Para pessoas com deficiência auditiva, ligue para 0800 022 12 06. Tenha em mãos o número do seu pedido do Seguro DPVAT e o CPF da vítima.

Rio de Janeiro, 29 de Janeiro de 2019

Nº do Pedido do Seguro DPVAT: 3190067547 **Vítima: CRISTIANO SOUZA DA SILVA**

Data do Acidente: 08/06/2018 **Cobertura: INVALIDEZ**

Assunto: ABERTURA DE PEDIDO DO SEGURO DPVAT

Senhor(a), CRISTIANO SOUZA DA SILVA

Informamos que o seu pedido do Seguro DPVAT foi cadastrado.

Para cobertura de Invalidez Permanente, o valor indenizável é de até R$13.500,00 (treze mil e quinhentos reais). A indenização é estabelecida de acordo com o grau da lesão permanente sofrida pela vítima, com base na tabela estabelecida na Lei nº 6.194, de 1974.

O prazo para análise do pedido de indenização é de **até 30 (trinta) dias, contatos a partir do recebimento de toda a documentação necessária pela seguradora.**

Caso sejam necessários documentos e/ou informações complementares, o prazo de 30 (trinta) dias será interrompido e sua contagem será reiniciada assim que a seguradora receber toda documentação adicional solicitada.

Uma das coberturas do Seguro DPVAT é o reembolso de despesas médicas e suplementares - DAMS. Caso existam despesas devidamente comprovadas, decorrentes do mesmo acidente e ainda não solicitadas, acesse o nosso site para maiores informações.

Atenciosamente,

Seguradora Líder-DPVAT

Estamos aqui para Você

Pag. 00601/00602 - carta_01 - INVALIDEZ
00020301
Carta nº 13875313

Seguradora LÍDER
Administradora do Seguro DPVAT

Em caso de dúvidas, acesse o nosso site **www.seguradoralider.com.br**. Para consultar o andamento do seu processo ligue para a Central de Atendimento, de segunda a sexta-feira, das 8h às 20h, nos telefones 4020-1596 (Regiões Metropolitanas) ou 0800 022 12 04 (Outras Regiões). Para reclamações e sugestões, entre em contato com o SAC, 24 horas por dia, no telefone 0800 022 81 89. Para pessoas com deficiência auditiva, ligue para 0800 022 12 06. Tenha em mãos o número do seu pedido do Seguro DPVAT e o CPF da vítima.

Rio de Janeiro, 31 de Janeiro de 2019

Nº do Pedido do Seguro DPVAT: 3190067547

Vítima: CRISTIANO SOUZA DA SILVA

Data do Acidente: 08/06/2018

Cobertura: INVALIDEZ

Assunto: PEDIDO DO SEGURO DPVAT NEGADO

Senhor(a), CRISTIANO SOUZA DA SILVA

Após a análise dos documentos apresentados no pedido do Seguro DPVAT, a indenização foi negada, conforme esclarecemos:

Foi verificado que o dano pessoal evoluiu sem sequela definitiva, razão pela qual não foi caracterizada a invalidez permanente coberta pelo Seguro DPVAT.

Uma das coberturas do Seguro DPVAT é o reembolso de despesas médicas e suplementares - DAMS. Caso existam despesas devidamente comprovadas, decorrentes do mesmo acidente e ainda não solicitadas, acesse o nosso site para maiores orientações.

Atenciosamente,

Seguradora Líder-DPVAT

Estamos aqui para Você

PARECER DE ANÁLISE MÉDICA

Seguradora LÍDER
Administradora do Seguro DPVAT

DADOS DO SINISTRO

Número: 3190067547 **Cidade:** Capela **Natureza:** Invalidez Permanente
Vítima: CRISTIANO SOUZA DA SILVA **Data do acidente:** 08/06/2018 **Seguradora:** ANGELUS SEGUROS S/A

PARECER REALIZADO COM BASE NA DOCUMENTAÇÃO MÉDICA APRESENTADA PELA VÍTIMA

Data da análise: 30/01/2019

Valoração do IML: 0

Perícia médica: Não

Diagnóstico: LESAO CORTOCONTUSA EXTENSA NA PERNA DIREITA.

Resultados terapêuticos: TRATAMENTO CIRÚRGICO(ENXERTIA/LAVAGEM MECÂNICO CIRÚRGICA).
ALTA MÉDICA.

Sequelas permanentes:

Sequelas: Sem sequela

Conduta mantida:

Quantificação das sequelas:

Documentos complementares:

Observações: EM TODOS OS DOCUMENTOS MÉDICOS ACOSTADOS NÃO SE EVIDENCIA PRESENÇA DE SEQUELAS PERMANENTES QUE NÃO SEJAM SUSCETÍVEIS DE AMENIZAÇÃO PROPORCIONADA POR QUALQUER MEDIDA TERAPÊUTICA.

DANOS

DANOS CORPORAIS COMPROVADOS	Percentual da Perda (Tabela da Lei 6.194/74)	Enquadramento da Perda (art 3º § 1º da Lei 6.194/74)	% Apurado	Indenização pelo dano
		Total	**0 %**	**R$ 0,00**

NOME DO PACIENTE: Cristiano Souza da Silva
DATA DA ENTRADA: 08/06/2018
DATA DA SAÍDA: 18/07/2018

Obs.: Dados obtidos mediante análise do prontuário, sem ter contato profissional com o paciente, isto é, a responsabilidade do atendimento cabe aos médicos que o assistiram.

INTERNAMENTO: PS (X) ENFERMARIA (X) UTI ( )

HISTÓRICO CLÍNICO:
Paciente vítima de acidente de trânsito (colisão entre motocicleta e carro), deu entrada no HUSE lúcido, eupneico, apresentando lesão corto-contusa extensa na perna direita.
Foi submetido a sutura dos ferimentos em centro cirúrgico em 08/06/18.
Em 10/07/18 realizada enxertia em área cruenta da perna direita.
Evoluiu bem no pós-operatório.

HISTÓRICO CIRÚRGICO:
Acima.

EXAMES COMPLEMENTARES:
Radiografias
Exames laboratoriais.

MÉDICOS ASSISTENTES:
Dr Paulo Cz Viana - CRM 2050
Dra Noema Santana - CRM 2471
Dr Eduardo Benek - CRM 5573
Dr Durval Maynart Cardoso - CRM 1284
Dra Tinzah Wynne Cardoso - CRM 742
Dra Suiane Costa dos Santos - CRM 1889

CONDIÇÕES DE ALTA: MELHORADO (X) TRANSFERIDO ( ) ÓBITO ( )

ARACAJU, 3 de setembro de 2018

Selma T. da C.S. Montalvão
Médica
CRM 1532

MÉDICO DO SETOR DE ANÁLISE DE PRONTUÁRIO

MS/DATASUS HOSPITAL GOVERNADOR JOAO ALVES FILHO

No. DO BE: 1737312 DATA: 08/06/2018 HORA: 13:37 USUARIO: ACFERREIRA
CNS: SETOR: 06-SUTURA

IDENTIFICACAO DO PACIENTE

NOME : CRISTIANO SOUZA DA SILVA DOC...:
IDADE.....: 27 ANOS NASC: 28/02/1991 SEXO..: MASCULINO
ENDERECO.....: RUA CAMPO DA VIA ACAO NUMERO: 02
COMPLEMENTO...: 700207959670725 BAIRRO: CENTRO
MUNICIPIO.....: CAPELA UF: SE CEP...: 49700-000
NOME PAI/MAE..: ADENOALDO DA SILVA /MARIA JOSE MARINHO DE SOUZA
RESPONSAVEL...: ESPOSA SIMONE TEL...: 79/9
PROCEDENCIA...: CAPELA
ATENDIMENTO...: TRAUMA
CASO POLICIAL.: NAO PLANO DE SAUDE....: NAO TRAUMA: NAO
ACID. TRABALHO: NAO VEIO DE AMBULANCIA: NAO

PA: [X mmHg] PULSO: [ ] TEMP.: [ ] PESO: [ ]

EXAMES COMPLEMENTARES: [ ] RAIO X [ ] SANGUE [ ] URINA [ ] TC
[ ] LIQUOR [ ] ECG [ ] ULTRASSONOGRAFIA

SUSPEITA DE VIOLENCIA OU MAUS TRATOS: [ ] SIM [ ] NAO

DADOS CLINICOS: 08/06/18 - 14:00h DATA PRIMEIROS SINTOMAS: ___/___/___
Paciente vítima de colisão moto-carro (com capacete), trazido fora de protocolo. Nega cefaleia, perda de consciência, náuseas e vômitos. (A): vias aéreas pérvias, a cervicalgia (B) Eupneico, MV+ em AHT, a desconforto respiratório (C) BRNF em 2T, a 5 FC 86 bpm, extremidades bem perfundidos, TEC < 3s. (D): Glasgow 15, pupilas isocóricas
ANOTACOES DA ENFERMAGEM: fotorreagentes. (E) Lesão corto-contusa em perna Direita (no momento com curativo)

Nega alergias. Relata vacina antitetânica há 3 anos

DIAGNOSTICO: CID:

PRESCRICAO	HORARIO DA MEDICACAO
(1) SF 0,9%, 1000 ml, IV	14:45
(2) Dipirona, 01 amp + 18 mL AD, IV, agora	
(3) Profenid, 100 mg + 100 mL SF 0,9%, IV, agora	
(4) Cefalotina, 2g, IV, agora	

Dr Thiago Bema Ferreira
Cirurgião Geral
CRMSE 3794

EXAME DE RADIOLOGIA HUSE
REALIZADO EM 08/06/18
AS 16:30 HORAS
TÉCNICO EM RADIOLOGIA

DATA DA SAIDA: / / HORA DA SAIDA: :
ALTA: [ ] DECISAO MEDICA [ ] A PEDIDO [ ] EVASAO [ ] DESISTENCIA
[ ] ENCAMINHADO AO AMBULATORIO
INTERNACAO NO PROPRIO HOSPITAL (SETOR): _____

TRANSFERENCIA (UNIDADE DE SAUDE): _____
OBITO: [ ] ATE 48HS [ ] APOS 48HS | [ ] FAMILIA [ ] IML [ ] ANAT. PATOL.

ASSINATURA DO PACIENTE/RESPONSAVEL ASSINATURA E CARIMBO DO MEDICO

(5) Solicito Radiografia de Tórax AP e Perfil; de Pelve; de Perna direita duas incidências.
14:30 feito contato com Dr. Tarlo

71

HOSPITAL GOVERNADOR JOAO ALVES FILHO

FICHA DE INTERNACAO
IDENTIFICACAO DO PACIENTE

2 Alt's.
08/06
10/07

...definitivo...: 172304
...do CNS.....: 000000000000000
...: CRISTIANO SOUZA DA SILVA
...: Tipo :
...mento.....: Idade: 27 anos
...de Nascimento: 28/02/1991
...: MASCULINO
...: ADENOALDO DA SILVA
...avel.....: MARIA JOSE MARINHO DE SOUZA
...de N.A.....: RUA CAMPO DA VIA ACAO 02 700207959670725
...: Cep.: 49700-000
...: CENTRO
...: 79/9
...fone.....: 2801306 - - SE
...: BRASILEIRO
...idade.....: SERGIPE
...idade.....: SERGIPE

DADOS DA INTERNACAO
No. do BE: 1737312

...Entrada..: 4 - EMERGENCIA
...: 918 - CENTRO CIRURGICO SRPA
...: 999.0450
...Internacao: 08/06/2018
...Internacao: 17:44
...Solicitante: 342.570.985-20 - PAULO CESAR VIANA SILVA
...Solicitado: NAO INFORMADO
...: NAO INFORMADO
...Operador.: ESBSANTOS

INFORMACOES DE SAIDA
...Resultado:
...Alta:
...Transferido:
...de Estado:
...Principal:
...Secundario:
...:
...:

HUSE
ELETROCARDIOGRAMA
EXAME
DATA 23
HORA
TECNICO:

Fundação Hospitalar de Saúde

EVOLUÇÃO CLÍNICA MULTIDISCIPLINAR

HOSPITAL DE URGÊNCIA DE SERGIPE – HUSE

4

Página

Nome do Paciente: Cristiano Santos da Silva	Idade: 27	Sexo: M
Unidade de Produção: Verde Trauma	Leito:	Nº do Prontuário:

DATA/HORA	HISTÓRICO
08/06 18:00h	Vítima de acidente moto x carro. Em uso de colar cervical, s/ perda de consciência. Ferimento corto-contuso na fontanela, c/ perda de substância importante. Sistema retalho. Curativo c/ Sulfa.
10/06/18	Paciente LOTE; Eupnéico; dieta e sono mantidos; Coloração normocórica; + em uso de AVP e cateter; Segue aos cuidados.
11/06/18 08:40	Paciente manterá terapia nutricional suplementar p/ avaliação de evolução 2x/d toletáis.
11/06	Cir. Plástica Hoje curativo já realizado, segundo informações pela paciente e Família Agradecat.
12/06/18	# Cir. Plástica # Paciente Cirúrgica Ferimento com perda de substância em Fontanela. Curativo já realizado Hosp. Orientado troca de Curativo diariamente e prevenção da Cir. Plástica.

Paulo C. Vieira
COREN-BA

Fabiana Carvalho
COREN-BA

Regilma Arruda
Nutricionista
CRN5º 1313

Fundação Hospitalar de Saúde

EVOLUÇÃO CLÍNICA MULTIDISCIPLINAR

HOSPITAL DE URGÊNCIA DE SERGIPE – HUSE

5

Página

Nome do Paciente: Gustavo Santos | Idade: 27 | Sexo:

Unidade de Produção: C | Leito: 1.1 | Nº do Prontuário:

DATA	HORA	HISTÓRICO
14/06/18		# Cir. Plast. Co #
		Paciente com ferida lacerada em perna direita após acidente motociclístico com perda de substância.
		Realizado: Curativo em Paciente extenso.
		Sem parecer no momento. Curativo já realizado Hoje.
		Em 1-*/Aguardando resultado de Cultura de Ferida e exames laboratoriais.
		Visto UZOART - OK
		Em MT

Dr. Durval Maynart
Cirurgia Plástica
CRM 1284

16/06/18 Paciente consciente orientado, eupneico, em uso de AVP + curativo em perna direita, dor leve. Segue aos cuidados da equipe.

Daniela Lima
Enfermeira
COREN 224625

16.06 Cir. Plástica

Paciente apresenta no momento sem necessidade plastícica, dispensa de mim

F

Fundação Hospitalar de Saúde

EVOLUÇÃO CLÍNICA MULTIDISCIPLINAR

HOSPITAL DE URGÊNCIA DE SERGIPE – HUSE

Página:

Nome do Paciente: Cir. Plástica | Idade: | Sexo:

Unidade de Produção: | Leito: | Nº do Prontuário:

DATA	HORA	HISTÓRICO
18/06/18		# Cir. Plástica #
		Paciente em 1º DIH, com ferida região lateral de perna direita, com boa evolução, apresentando relato de prurido e pequenas áreas de necrose, fazendo curativo de permanência 10/, com boa resposta.
		Paciente evolui estável e sem queixas.
		Cn: 1- Curativo com permanência 10/.
		2- Avaliar desbridamento manual.
19/06/18		# Cir. Plástica #
		Paciente com ferida em região lateral de perna (D), com boa evolução clínica e pequenas áreas de necrose e tecido esfacelado.
		Nega queixas no momento.
		Cn: 1- Realizar DTD no leito.
		2- Curativo diário permanência 10/. 3x/d.

Tarsi Wyne Cordeiro
Cirurgião Geral
CRM-SE

Dr. Eduardo Bonfim
Médico Cirurgião Plástico
CRM 573

Fundação Hospitalar de Saúde

EVOLUÇÃO CLÍNICA MULTIDISCIPLINAR

HOSPITAL DE URGÊNCIA DE SERGIPE – HUSE

X

Página nº

Nome do Paciente: Cristiano Souza da Silva | Idade: | Sexo:

Unidade de Produção: | Leito: | Nº do Prontuário:

DATA	HORA	HISTÓRICO
26/06/18		Cirurgia Plástica
		Cirurgia suspensa pela enfermeira Yara do centro cirúrgico devido falta de funcionário no centro cirúrgico.
		Dra. Morena Santana Cirurgia Plástica CRM/SE 2471
26/06/18	8h	Realizado curativo de MID, retirado papel [illegible] SF0,9%. Lesão com granulação e crosta [illegible]
		# Cir. Plástica # 27/06/18
		Paciente bem. Ferimento em MID, sem granulação regular e de bom aspecto. Teve liberação mantida ontem.
		Evolui estável e sem queixas.
		CD: 1. Programar cirurgia
		2. Trocar heparina 50% (acabou) por sulfadiazina Ag.
		28/06/18 # Cir. Plástica #
		Ferimento em MID bem granulado de bom aspecto.
		Evolui sem queixas.
		CD: Aguardo programação de cirurgia.
29/06/18		* ACEPTAR EXAMES PARA DR

Fabiane Rocha Santos COREN-SE 1[illegible]

Dr. Durval Maynart Cirurgia Plástica CRM 1284

Dr. Durval Maynart Cirurgia Plástica CRM 1284

Fundação Hospitalar de Saúde

EVOLUÇÃO CLÍNICA MULTIDISCIPLINAR

HOSPITAL DE URGÊNCIA DE SERGIPE – HUSE

8

Página nº

Nome do Paciente: Cristiano Souza da Silva	Idade:	Sexo:
Unidade de Produção:	Leito:	Nº do Prontuário:

DATA	HOR.	HISTÓRICO
10/07/18		Cir. Plástica
		Realizado enxertia em MSD.
		Ed: Retirado pele parcial de coxa D
		Não mexer em perna D
		Trocar curativo secundário em coxa D
		amanhã em 2 dias
		Drª Moema Santana Cirurgia Plástica CRM/SE 2471
12/07		D2/S Enxertos bem pos. em coxa D.
		S/ Queixas.
		Dr. Durval Maynart Cirurgia Plástica CRM 1284
		13.07 - G. Plástico
		s/ queixas
		mas
		14.07. G. Plástico
		sem queixas
		bom aspecto
		enxerto

HUSE — BOLETIM DE ANESTESIA

Fundação Hospitalar de Saúde

PACIENTE: Cristiano Souza da Silva	REGISTRO: 172304
UNIDADE:	MÉDICO:
LEITO:	
CIRURGIA PROGRAMADA: Sutura de externos ferimentos	CIRURGIA REALIZADA:
DATA: 08/06/18	
ANESTESIOLOGISTA: Dra. Marcelle / Raquel	TÉCNICA ANESTÉSICA: Raquel
MEDICAÇÃO PRÉ-ANESTÉSICA:	
CIRURGIÃO: Paulo Vigue	AUXILIAR:
ASA: I	
HORA DE INÍCIO: 18:15	HORA DE TERMINO: 19:15
ACESSO VENOSO: MSE (não instalado)	POSIÇÃO: DDH

18h 15 30 45 19h 15 30 45 15 30 45 15 30 45 15 30 45

AGENTES INALATÓRIOS: O2

FLUIDOS: SF 500 — RL 500 — RL 500



CEC
OUTROS

MONITORIZAÇÃO

MONITORIZAÇÃO				
PA NAO INVASIVA	X	PVC		CONDIÇÃO DE ALTA PARA CRPA
PA INVASIVA		TEMPERATURA		
ELETROCARDIOGRAFIA	X	DIURESE		Dra. Marcelle Moretti Amorim Anestesiologista CRM-ES 4319
OXIMETRIA	X	VENTILAÇÃO		
CAPNOGRAFIA		PAM		

AGENTES ANESTÉSICOS

(1) monitorização
(2) Raqui c/ punção L3-L4 c/ Ag. 26, LR D, claro. feito bupi. 0,5% pesada 12,5 mg + morfina 60µg → falha total do bloqueio
(3) feito anestesia punção um mesmo espaço c/ Ag. 25, LR D, claro → feito bupi 0,5% pesada 12,5 mg + morfina 60 µg
4 intercorrências.
(4) O2 cateter nasal 2L/min
A- Midazolam 3 mg
B- Fentanil 50 µg
C- Decadron 10 mg
D- Plasil 10 mg
E- Dipirona 2 g
F- Profenid 100 mg

CSE

ANTIBIÓTICO PROFILAXIA

NOME: Cefazolina 2g
1ª. Dose as: 18:30 horas
2ª. Dose as: horas
3ª. Dose as: horas

OBSERVAÇÕES

Pct. asmático (Mãe bronqueo nos (ruins)
nega alergias
(DS) chegou revivendo
Tramal no SF 0,9%.

ENCAMINHADO PARA: ( ) UTI (X) UNIDADE

→ SKPA

GOVERNO DE SERGIPE
SECRETARIA DE ESTADO DA SAÚDE

LAUDO

Fundação Hospitalar de Saúde

HOSPITAL DE URGÊNCIA DE SERGIPE

FICHA DE ATO CIRÚRGICO

PACIENTE: Cristiano Souza da Silva

DIAGNÓSTICO PRÉ-OPERATÓRIO: Perda substância perna Direita

CIRURGIA REALIZADA: Sutura

CIRURGIÃO: Dr Paulo Viana

AUXILIARES: 2

ANESTESIA: Bloqueio ANESTESISTA Dra Mercella

DIAGNÓSTICO PÓS- OPERATÓRIO:

( )CIRURGIA LIMPA ( )CIR. POTENCIALMENTE CONTAMINADA
(X)CIRURGIA CONTAMINADA ( ) CIR. INFECTADA

INFECÇÃO PRESENTE À ADMISSÃO? ( ) SIM ( ) NÃO

TOPOLOGIA DA INFECÇÃO:
( ) VIAS AÉREAS SUP. ( ) PULMONAR ( ) URINÁRIA ( ) SNC ( ) TGI
( ) CUTÂNEO ( ) AP. CARDIO-VASCULAR ( ) PLEURA ( ) OUTROS

DESCRIÇÃO DO ATO CIRÚRGICO

1. Antissepsia
2. campos estéreis
3. limpeza do membro
4. Sutura
5. curativo c/ sulfa
6.
7.

DATA: 8/6/10

Paulo C. Viana
Cirurgião Plástico

Assinatura do Cirurgião

Registro de Enfermagem no Trans-Operatório

NOME	Cristiano Souza da Silva			PRONTUÁRIO	172304
RECEBIDO NA S.O. POR	Equipe			DATA 08/06/18	SALA 03
NÍVEL DE CONSCIÊNCIA	ACORDADO ✓	SONOLENTO		AGITADO	COMATOSO
CIRCULANTE	Charlene	PROCEDÊNCIA			
ENTRADA S.O.	18:15 h	INÍCIO DA ANESTESIA	18:25 h	INÍCIO DA CIRURGIA	18:40 h
SAÍDA DA S.O.	h	FIM DA ANESTESIA	h	FIM DA CIRURGIA	19:13 h
CIRURGIÃO	Dr. Paulo Viana	1º AUXILIAR			
ANESTESISTA	Dra Marcela	2º AUXILIAR			
INSTRUMENTADOR	Lúcia	LATERALIDADE	( ) DIREITA ( ) ESQUERDA ( ) NA		
CIRURGIA PROPOSTA	Sutura de ferimento em MID				
CIRURGIA REALIZADA	a mesma				

TÉCNICA ANESTÉSICA

	GERAL VENOSA		GERAL INALATÓRIA		GERAL COMBINADA		GERAL BALANCEADA	X RAQUIANESTESIA
	PERIDURAL C/ CATETER		PERIDURAL S/ CATETER	X	SEDAÇÃO		BLOQUEIO DO PLEXO	LOCAL
	TUBO ENDOTRAQUEAL ( ) ORAL ( ) NASAL	Nº:		TUBO ARAMADO	Nº:		MÁSCARA LARINGEA	

ASSEPSIA

X	PVPI TÓPICO	PVPI ALCOÓLICO	PVPI DERGEMANTE	CLOREXID. ALCOÓLICA	CLOREXID. DEGERMANTE	CLOREXID. AQUOSA

EQUIPAMENTOS E ACESSÓRIOS UTILIZADOS

	BOMBA DE INFUSÃO		DESFIBRILADOR		MONITOR CEREBRAL (BIS)		INTENSIFICADOR DE IMAGEM		MANTA TÉRMICA		MICROSCÓPIO		
	FIBROSCÓPIO	X	MONITOR CARDÍACO	X	PA (NÃO INVASIVA)		PA (INVASIVA)	X	OXÍMETRO		CAPNÓGRAFO		PIC
X	FOCO AUXILIAR	X	FONTE DE LUZ		VIDEOLAPAROSCÓPIO		BRONCOSCÓPIO		OUTROS				

COXINS DE CONFORTO UTILIZADOS					
	CABEÇA	MSD	MSE	MIE	MID

BISTURI ELÉTRICO		
	BIPOLAR	MONOPOLAR

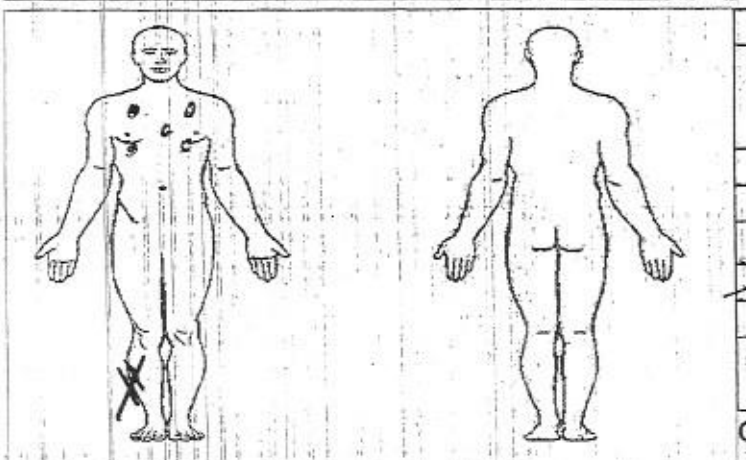

PLACA BISTURI			
LOCAL			
•	ELETRODOS		
‡	INCISÃO CIRÚRGICA		
X	AVP	D X	E
	AVC	D	E

COMPRESSAS GRANDES	
ENTREGUE	DEVOLVIDA

PEQUENAS	
ENTREGUE	DEVOLVIDA

GASOMETRIA: SIM ( ) NÃO ( )

POSIÇÃO DO PACIENTE

X	DORSAL	VENTRAL	LAT. ESQ	LAT. DIR	CANIVETE	TRENDELEMBURG	LITOTOMIA

ELABORADO PELOS ACADÊMICOS DE ENFERMAGEM DO 7º PERÍODO DA FACULDADE ESTÁCIO/FASE (2014/ 01 E 02) ORIENTADO PELAS PROFESSORAS LUCIANA LÔBO E SILVIA SANDES

OK 12

HUSE — BOLETIM DE ANESTESIA

Fundação Hospitalar de Saúde

PACIENTE: Cristiano Souza da Silva, 27a	REGISTRO:
UNIDADE: CC — MÉDICO:	LEITO:
CIRURGIA PROGRAMADA: Excisão de pele em MID	CIRURGIA REALIZADA: A mesma — DATA: 10/07/18
ANESTESIOLOGISTA: Dr. Igor Martins, Anestesiologista / Algologista, CRM/SE 3560	TÉCNICA ANESTÉSICA: Raqui + Sedação — MEDICAÇÃO PRÉ-ANESTÉSICA:
CIRURGIÃO: Malina	AUXILIAR: — ASA: I
HORA DE INÍCIO: 17:45 — HORA DE TÉRMINO: 18:20	ACESSO VENOSO: 20 MSG — POSIÇÃO: DDH

17:45 15 30 45 18:45 15 30 45 19:45 15 30 45 15 30 45 15 30 45

AGENTES INALATÓRIOS

FLUIDOS: (C) 500 (F) 500

Sedo 200 180 160 140 120 100 80 60 40 20

CEC OUTROS

MONITORIZAÇÃO			
PA NÃO INVASIVA	X	PVC	
PA INVASIVA		TEMPERATURA	
ELETROCARDIOGRAFIA	X	DIURESE	
OXIMETRIA	X	VENTILAÇÃO	
CAPNOGRAFIA		PAM	

CONDIÇÃO DE ALTA PARA CRPA: Estável, Sato2 [illegible] PA = 117 x 82 mmHg

AGENTES ANESTÉSICOS	DOSE
(A) Metoclopramida	3 mg
(B) Neostigmina peridural	1,5 mg
(C) Morfina	100 mg
(D) Bupivacaína	3 ml
(E) Bupivacaína	1,8 ml
(F) Midazolam	8 mg
(G) Dexametasona	10 mg
(H) Omeprazol	40 mg

ANTIBIÓTICO PROFILAXIA — NOME: Cefazolina 2g, IV, 1h 40'

1ª. Dose as: horas

2ª. Dose as: horas

3ª. Dose as: horas

OBSERVAÇÕES

Paciente sedado e orientado no leito. Leito estável, [illegible] 27/02/2018

ENCAMINHADO PARA: ( ) UTI ( ) UNIDADE

Dr. Igor Martins
Anestesiologista / Algologista
CRM/SE 3560

13

GOVERNO DE SERGIPE
SECRETARIA DE ESTADO DA SAÚDE

Fundação Hospitalar de Saúde

HOSPITAL DE URGÊNCIA DE SERGIPE

FICHA DE ATO CIRÚRGICO

PACIENTE: Cristiano Souza da Silva
DIAGNÓSTICO PRÉ-OPERATÓRIO: Área Cruenta em perna D
CIRURGIA REALIZADA: Enxertia perna D
CIRURGIÃO: Drª Moema Santana
AUXILIARES:
ANESTESIA: Raqui ANESTESISTA Dr. Igor Martins
DIAGNÓSTICO PÓS- OPERATÓRIO:

( )CIRURGIA LIMPA ( )CIR. POTENCIALMENTE CONTAMINADA
( )CIRURGIA CONTAMINADA ( ) CIR. INFECTADA

INFECÇÃO PRESENTE À ADMISSÃO? ( ) SIM ( ) NÃO

TOPOLOGIA DA INFECÇÃO:
( ) VIAS AÉREAS SUP. ( ) PULMONAR ( ) URINÁRIA ( ) SNC ( ) TGI
( ) CUTÂNEO ( ) AP. CARDIO-VASCULAR ( ) PLEURA ( ) OUTROS

DESCRIÇÃO DO ATO CIRÚRGICO

1. Paciente em DDH
2. Assepsia e antissepsia c/ colocação de campos
3. estéreis
4. Enxérese de pele parcial em coxa D
5. Colocação de pele em perna D e fixação desta
6. Curativo c/ omiderm em coxa D
7.

DATA: 10/07/18

Drª Moema Santana
Cirurgiã Plástica
CRM/SE: 471

Assinatura do Cirurgião

14

Registro de Enfermagem no Trans-Operatório

NOME	Guilherme Souza da Silva			PRONTUÁRIO	172304
RECEBIDO NA S.O. POR	Leo Ulsema		DATA	10/07/18	SALA 05
NÍVEL DE CONSCIÊNCIA	ACORDADO X	SONOLENTO	AGITADO		COMATOSO
CIRCULANTE	Jonadia 845.167	PROCEDÊNCIA	C.J.1		
ENTRADA S.O.	17:30 h	INÍCIO DA ANESTESIA	h	INÍCIO DA CIRURGIA	18:10 h
SAÍDA DA S.O.	h	FIM DA ANESTESIA	h	FIM DA CIRURGIA	h
CIRURGIÃO	Ulsema		1º AUXILIAR	— // —	
ANESTESISTA	Igor Martins		2º AUXILIAR	— // —	
INSTRUMENTADOR	Guilherme		LATERALIDADE	( ) DIREITA ( ) ESQUERDA (X) NA	
CIRURGIA PROPOSTA	Enxerto MID				
CIRURGIA REALIZADA	A proposta				

TÉCNICA ANESTÉSICA

	GERAL VENOSA	GERAL INALATÓRIA	GERAL COMBINADA	GERAL BALANCEADA	X RAQUIANESTESIA		
	PERIDURAL C/ CATETER	PERIDURAL S/ CATETER	SEDAÇÃO	BLOQUEIO DO PLEXO	LOCAL		
	TUBO ENDOTRAQUEAL ( ) ORAL ( ) NASAL	Nº:	TUBO ARAMADO	Nº:	MÁSCARA LARINGEA		

ASSEPSIA

X PVPI TÓPICO	PVPI ALCOÓLICO	X PVPI DERGEMANTE	CLOREXID. ALCOÓLICA	CLOREXID. DEGERMANTE	CLOREXID. AQUOSA	

EQUIPAMENTOS E ACESSÓRIOS UTILIZADOS

BOMBA DE INFUSÃO	DESFIBRILADOR	MONITOR CEREBRAL (BIS)	INTENSIFICADOR DE IMAGEM	MANTA TÉRMICA	MICROSCÓPIO	
FIBROSCÓPIO	X MONITOR CARDÍACO	X PA (NÃO INVASIVA)	PA (INVASIVA)	X OXÍMETRO	CAPNÓGRAFO	PIC
X FOCO AUXILIAR	FONTE DE LUZ	VIDEOLAPAROSCÓPIO	BRONCOSCÓPIO	OUTROS		

COXINS DE CONFORTO UTILIZADOS

X CABEÇA	MSD	MSE	MIE	MID

BISTURI ELÉTRICO

BIPOLAR	X	MONOPOLAR

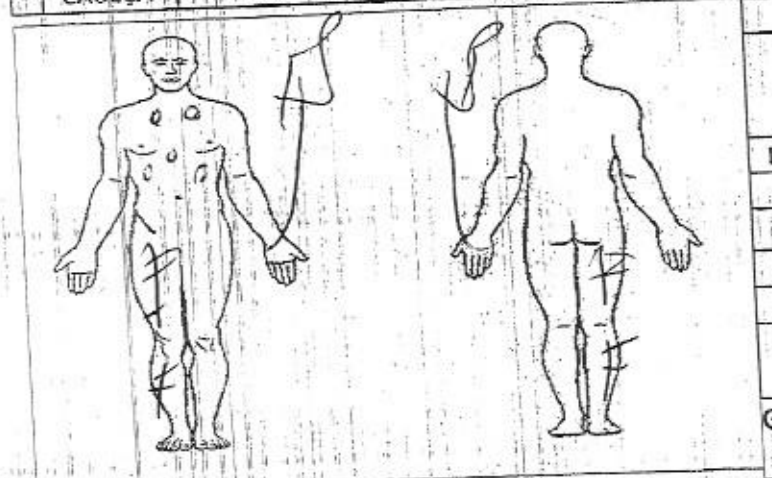

PLACA BISTURI

LOCAL: Panturrilha

ELETRODOS

INCISÃO CIRÚRGICA

X	AVP	X	D	E
	AVC		D	E

COMPRESSAS GRANDES

ENTREGUE	DEVOLVIDA
15	15

COMPRESSAS PEQUENAS

ENTREGUE	DEVOLVIDA

GASOMETRIA: SIM ( ) NÃO (X)

POSIÇÃO DO PACIENTE

X DORSAL	VENTRAL	LAT. ESQ	LAT. DIR	CANIVETE	TRENDELEMBURG	LITOTOMIA	

ELABORADO PELOS ACADÊMICOS DE ENFERMAGEM DO 7º PERÍODO DA FACULDADE ESTÁCIO/FASE (2014/ 01 E 02) ORIENTADO PELAS PROFESSORAS LUCIANA LÔBO E SILVIA SANDES

SONDAS – DRENOS – CÂNULAS													
	SNG	Nº:		SNE	Nº:		FOGARTY	Nº:		TRAQUEÓSTOMO	Nº:		GUEDEL	Nº:
DRENOS			SUCÇÃO	Nº			TÓRAX	Nº			PENROSE	Nº		
			ABDOMINAL	Nº			PIZZER	Nº			KHER	Nº		
			BLAKE	Nº			OUTROS							

PASSAGEM DA SONDA FOLLEY		SEM RESTRIÇÃO		COM RESTRIÇÃO		VIAS	Nº:
FOLLEY	Nº:	FOLLEY SILICONE	Nº	SONDA NELATON (URETRAL)			Nº:
PASSADA POR				ANÁTOMO PATOLÓGICO	Nº PEÇAS		

SINAIS VITAIS			
FC (BPM)	72		
SpO2 (%)	100		
EPCO2 (mmHg)	—		
PA (mmHg)	120 X 64		
PAI (mmHg)	—		
FR (RPM)	16		
TEMP (°C)	—		

ANOTAÇÃO DE ENFERMAGEM

HORA	REGISTRO	ASSINATURA
17:30	Adm. na SCS p/ submeter-se ao cirurgico, aos cuidados Dr. Insta-lado monitorização, mantida venosa na coagula p/ sigas vitais — " —	
18:10	Início procedimento — " —	
19:10	Termino do procedimento — Tec Bruno	
19:55	Encaminha p/ SRPA Dr. Superior auxilio em comp. de enfermagem — Tec Bruno	
	" " " "	845.506-4

ENCAMINHADO PARA:

ELABORADO PELOS ACADÊMICOS DE ENFERMAGEM DO 7º PERÍODO DA FACULDADE ESTÁCIO/FASE (2014/ 01 E 02) ORIENTADO PELAS PROFESSORAS LUCIANA LÔBO E SILVIA SANDES

SONDAS – DRENOS – CÂNULAS													
	SNG	Nº:		SNE	Nº:		FOGARTY	Nº:		TRAQUEÓSTOMO	Nº:		GUEDEL	Nº:
DRENOS			SUCÇÃO		Nº			TÓRAX	Nº			PENROSE	Nº
			ABDOMINAL		Nº			PIZZER	Nº			KHER	Nº
			BLAKE		Nº			OUTROS					

PASSAGEM DA SONDA FOLLEY		SEM RESTRIÇÃO		COM RESTRIÇÃO		VIAS	Nº:
	FOLLEY	Nº:		FOLLEY SILICONE	Nº		SONDA NELATON (URETRAL)	Nº:
PASSADA POR						ANÁTOMO PATOLÓGICO	Nº PEÇAS

SINAIS VITAIS			
FC (BPM)	102	67	59
SpO2 (%)	97%	95%	99%
EPCO2 (mmHg)			
PA (mmHg)	120 x 63	92 x 41	100 x 48
PAI (mmHg)			
FR (RPM)			
TEMP (°C)			

ANOTAÇÃO DE ENFERMAGEM

HORA	REGISTRO	ASSINATURA
18:15	Paciente admitido na S.C. nº 8, consciente, em uso de bacteriostasia, uso quirúrgico, pulseiras, para realizar procedimento cirúrgico. Paciente monitorizado.	
18:25	Início da anestesia raquianestesia realizado assepsia do MID, com posicionamento lateral. S.F. 0,9%	
18:40	Início do procedimento cirúrgico.	
19:13	Término do procedimento, realizado curativo oclusivo. Paciente encaminhado para SRPA, em uso de bacteriostasia. Cama 664-672	

ENCAMINHADO PARA:

ELABORADO PELOS ACADÊMICOS DE ENFERMAGEM DO 7º PERÍODO DA FACULDADE ESTÁCIO/FASE (2014/ 01 E 02) ORIENTADO PELAS PROFESSORAS LUCIANA LÔBO E SILVIA SANDES

EVOLUÇÃO CLÍNICA MULTIDISCIPLINAR

15.07.18		Cl. Cirúrgica Apresentando melhor aspecto geral Ferida operatória
16.07.18		C. Cirúrgica Programado alvitrio p/ amanhã
17.07.18 C. Cirúrgica		Bom aspecto do enxerto e ferida operatória, alta Hospitalar deixo encaminhado controle ambulatorial no H.U.
18/07/18		#Nutrição# Paciente bem, calma, orientado Está de alta hospitalar. Boa aceitação da dieta oferecida e do suplemento proteico. Segue via leite em acompanhamento até saída do hospital. Fernanda Nutricionista CRN 10 5 5 10:30 h

130

EVOLUÇÃO CLÍNICA MULTIDISCIPLINAR

DATA	HORA	HISTÓRICO
	30.06	C. Vascular Paciente evoluindo satisfatório para alta 04.07 com Dr. Luna
01/07/18		Dreno aspirando exsudato. Paciente bem queixa. CC: 04/07
	03.07	C. Plástica Paciente evoluindo satisfatório, dreno produto pouco, seroso, drenagem
	04.07	C. Plástica Paciente evoluindo satisfatoriamente, p. alta
04/07/18		Retirados os curativos pós DIA (aspectos de HOBS)
05/07/18		* Acusa espasmos Pressão
06.07.18		- Evo com bom aspecto
07.07.18		- Segunda cirurgia p. 10.07
08.07		Pac. mama 1x alta e dreno produto de pouco serosa.

Dr. Durval Maynart
Cirurgia Plástica
CRM 1284

Dr. Durval Maynart
Cirurgia Plástica
CRM 1284

TATIANA VIANA ALMEIDA
Cirurgia - Plástica
CRM - 712

EVOLUÇÃO CLÍNICA MULTIDISCIPLINAR

22/06/18	Dia 8º pós-op.	
	Pac. consciente, orientado, deambulando, queixando-se muito de dor na região lombar.	
	Feridas operatórias s/	
21/06/18	AC: abdômen plano, dia.	
	Sol. FCG	
	Dr. Durval Maynart Cirurgia Plástica CRM 1284	
22/06/18	AC: FCG	
	Dr. Durval Maynart Cirurgia Plástica CRM 1284	
23/06	Dia 9º pós-op.	
	Pacientemente consciente, orientado, p/ dor à esquerda, com sinais vitais	
	Wyntr Maynart CRM 713	
	Pela enfermeira responsável [illegible]	
	Tawan Paixão COREN-SE 4265-ENF	
	Dr. Durval Wyntr Maynart Cirurgia Plástica CRM 713	

EVOLUÇÃO CLÍNICA MULTIDISCIPLINAR

Data	Evolução
17/06/18	# Dr. Plástica #
	Paciente com ferida infectada em perna esquerda, evolui estável, sem queixas, hoje. Dieta livre, boa aceitação.
	D: Ferida em perna esquerda com área de flacidez (Amoxicilina) DBT 45 F
	Dr. Durval Mainart
	Dr. Durval Mainart Cirurgia Plástica CRM 1284
16/06/18	Paciente 10 F: Retorno diário [illegible] + em uso de ATB [illegible]
	Fabiana [illegible] COREN-[illegible]
17/06/18	Visto, feito, anotado. Aguardo cirurgia. Curativo [illegible] de gaze [illegible]. Paciente [illegible] queixas.
	Dr.
17/06/18	# Dr. Plástica #
	Paciente com ferida em perna direita sem [illegible] [illegible] [illegible] [illegible] [illegible] [illegible] [illegible] [illegible]
	D: 1- Ferida em perna [illegible] 2- Ferida em [illegible]
	Dr. [illegible]

EVOLUÇÃO CLÍNICA MULTIDISCIPLINAR

DATA	HORA	EVOLUÇÃO
[illegible]	[illegible]	[illegible]

13/06/18 # Nutrição #

Paciente encontra-se no leito, acordado, eupnéico, consciente, acianótico, com diurese presente e dieses ausentes há 5 dias. Relata boa aceitação da dieta e suplementação. Antropometria: Recordação - CB = 32,5 cm; % Adeq CB = 101,8% - Eutrófico. Diagnóstico Nutricional: Paciente eutrófico, porém em risco nutricional devido a condição atual.
Conduta: Alterada característica da dieta para laxativa, mantida suplementação e realizada alterações qualitativas.

Regina Arruda
Nutricionista
CRN5 nº 1313

Erison Oliveira
Estagiário em Nutrição

Paciente retorno mantendo quadro de acompanhamento
direita. Radiografias incompatíveis com fratura.
Pleno lesão e perna direita, extensa e com perda
de substância

Pd: Avaliação do Cirurgião Plástico

Tramal 100mg + 100 ml SF 0,9% 50 ml

Fabiana Machado Nascimento
CRM-SC 5074

Fabio Cunha

NOME DO PACIENTE: Cristiano Souza da Silva
DATA DA ENTRADA: 08/06/2018
DATA DA SAÍDA: 18/07/2018

Obs.: Dados obtidos mediante análise do prontuário, sem ter contato profissional com o paciente, isto é, a responsabilidade do atendimento cabe aos médicos que o assistiram.

INTERNAMENTO: PS (X) ENFERMARIA (X) UTI ( )

HISTÓRICO CLÍNICO:
Paciente vítima de acidente de trânsito (colisão entre motocicleta e carro), deu entrada no HUSE lúcido, eupneico, apresentando lesão corto-contusa extensa na perna direita.
Foi submetido a sutura dos ferimentos em centro cirúrgico em 08/06/18.
Em 10/07/18 realizada enxertia em área cruenta da perna direita.
Evoluiu bem no pós-operatório.

HISTÓRICO CIRÚRGICO:
Acima.

EXAMES COMPLEMENTARES:
Radiografias
Exames laboratoriais.

MÉDICOS ASSISTENTES:
Dr Paulo Cz Viana - CRM 2050
Dra Noema Santana - CRM 2471
Dr Eduardo Benek - CRM 5573
Dr Durval Maynart Cardoso - CRM 1284
Dra Tinzah Wynne Cardoso - CRM 742
Dra Suiane Costa dos Santos - CRM 1889

CONDIÇÕES DE ALTA: MELHORADO (X) TRANSFERIDO ( ) ÓBITO ( )

ARACAJU, 3 de setembro de 2018

Selma T. da C.S. Montalvão
Médica
CRM 1532

MÉDICO DO SETOR DE ANÁLISE DE PRONTUÁRIO

MS/DATASUS HOSPITAL GOVERNADOR JOAO ALVES FILHO

No. DO BE: 1737312 DATA: 08/06/2018 HORA: 13:37 USUARIO: ACFERREIRA
CNS: SETOR: 06-SUTURA

IDENTIFICACAO DO PACIENTE

NOME : CRISTIANO SOUZA DA SILVA DOC...:
IDADE.....: 27 ANOS NASC: 28/02/1991 SEXO..: MASCULINO
ENDERECO.....: RUA CAMPO DA VIA ACAO NUMERO: 02
COMPLEMENTO...: 700207959670725 BAIRRO: CENTRO
MUNICIPIO.....: CAPELA UF: SE CEP...: 49700-000
NOME PAI/MAE..: ADENOALDO DA SILVA /MARIA JOSE MARINHO DE SOUZA
RESPONSAVEL...: ESPOSA SIMONE TEL...: 79/9
PROCEDENCIA...: CAPELA
ATENDIMENTO...: TRAUMA
CASO POLICIAL.: NAO PLANO DE SAUDE....: NAO TRAUMA: NAO
ACID. TRABALHO: NAO VEIO DE AMBULANCIA: NAO

PA: [X mmHg] PULSO: [ ] TEMP.: [ ] PESO: [ ]

EXAMES COMPLEMENTARES: [ ] RAIO X [ ] SANGUE [ ] URINA [ ] TC
[ ] LIQUOR [ ] ECG [ ] ULTRASSONOGRAFIA

SUSPEITA DE VIOLENCIA OU MAUS TRATOS: [ ] SIM [ ] NAO

DADOS CLINICOS: 08/06/18 - 14:00h DATA PRIMEIROS SINTOMAS: ___/___/___
Paciente vítima de colisão moto-carro (com capacete), trazido fora de protocolo. Nega cefaleia, perda de consciência, náuseas e vômitos. (A): vias aéreas pérvias, a cervicalgia (B) Eupneico, MV+ em AHT, a desconforto respiratório (C) BRNF em 2T, a 5 FC 86 bpm, extremidades bem perfundidos, TEC < 3s. (D): Glasgow 15, pupilas isocóricas
ANOTACOES DA ENFERMAGEM: fotorreagentes. (E) Lesão corto-contusa em perna Direita (no momento com curativo)

Nega alergias. Relata vacina antitetânica há 3 anos

DIAGNOSTICO: CID:

PRESCRICAO	HORARIO DA MEDICACAO
(1) SF 0,9%, 1000 ml, IV	14:45
(2) Dipirona, 01 amp + 18 mL AD, IV, agora	
(3) Profenid, 100 mg + 100 mL SF 0,9%, IV, agora	
(4) Cefalotina, 2g, IV, agora	

Dr Thiago Bema Ferreira
Cirurgião Geral
CRMSE 3794

EXAME DE RADIOLOGIA HUSE
REALIZADO EM 08/06/18
AS 16:30 HORAS
TÉCNICO EM RADIOLOGIA

DATA DA SAIDA: / / HORA DA SAIDA: :
ALTA: [ ] DECISAO MEDICA [ ] A PEDIDO [ ] EVASAO [ ] DESISTENCIA
[ ] ENCAMINHADO AO AMBULATORIO
INTERNACAO NO PROPRIO HOSPITAL (SETOR): _____

TRANSFERENCIA (UNIDADE DE SAUDE): _____
OBITO: [ ] ATE 48HS [ ] APOS 48HS | [ ] FAMILIA [ ] IML [ ] ANAT. PATOL.

ASSINATURA DO PACIENTE/RESPONSAVEL ASSINATURA E CARIMBO DO MEDICO

(5) Solicito Radiografia de Tórax AP e Perfil; de Pelve; de Perna direita duas incidências.
14:30 feito contato com Dr. Tarlo

71

HOSPITAL GOVERNADOR JOAO ALVES FILHO

FICHA DE INTERNACAO
IDENTIFICACAO DO PACIENTE

2 Alt's.
08/06
10/07

...definitivo...: 172304
...do CNS.....: 000000000000000
...: CRISTIANO SOUZA DA SILVA
...: Tipo :
...mento.....: Idade: 27 anos
...de Nascimento: 28/02/1991
...: MASCULINO
...: ADENOALDO DA SILVA
...avel.....: MARIA JOSE MARINHO DE SOUZA
...de N.A.....: RUA CAMPO DA VIA ACAO 02 700207959670725
...: Cep.: 49700-000
...: CENTRO
...: 79/9
...fone.....: 2801306 - - SE
...: BRASILEIRO
...idade.....: SERGIPE
...idade.....: SERGIPE

DADOS DA INTERNACAO
No. do BE: 1737312

...Entrada..: 4 - EMERGENCIA
...: 918 - CENTRO CIRURGICO SRPA
...: 999.0450
...Internacao: 08/06/2018
...Internacao: 17:44
...Solicitante: 342.570.985-20 - PAULO CESAR VIANA SILVA
...Solicitado: NAO INFORMADO
...: NAO INFORMADO
...Operador.: ESBSANTOS

INFORMACOES DE SAIDA
...Resultado:
...Alta:
...Transferido:
...de Estado:
...Principal:
...Secundario:
...:
...:

HUSE
ELETROCARDIOGRAMA
EXAME
DATA 23
HORA
TECNICO:

Fundação Hospitalar de Saúde

EVOLUÇÃO CLÍNICA MULTIDISCIPLINAR

HOSPITAL DE URGÊNCIA DE SERGIPE – HUSE

4

Página

Nome do Paciente: Cristiano Santos da Silva	Idade: 27	Sexo: M
Unidade de Produção: Verde Trauma	Leito:	Nº do Prontuário:

DATA/HORA	HISTÓRICO
08/06 18:00h	Vítima de acidente moto x carro. Em uso de colar cervical, s/ perda de consciência. Ferimento corto-contuso na fontanela, c/ perda de substância importante. Sistema retalho. Curativo c/ Sulfa.
10/06/18	Paciente LOTE; Eupnéico; dieta e sono mantidos; Coloração normocórica; + em uso de AVP e cateter; Segue aos cuidados.
11/06/18 08:40	Paciente manterá terapia nutricional suplementar p/ avaliação de evolução 2x/d toletáis.
11/06	Cir. Plástica Hoje curativo já realizado, segundo informações pela paciente e Família Agradecat.
12/06/18	# Cir. Plástica # Paciente Cirúrgica Ferimento com perda de substância em Fontanela. Curativo já realizado Hosp. Orientado troca de Curativo diariamente e prevenção da Cir. Plástica.

Paulo C. Vieira
COREN-BA

Fabiana Carvalho
COREN-BA

Regilma Arruda
Nutricionista
CRN5º 1313

Fundação Hospitalar de Saúde

EVOLUÇÃO CLÍNICA MULTIDISCIPLINAR

HOSPITAL DE URGÊNCIA DE SERGIPE – HUSE

5

Página

Nome do Paciente: Gustavo Santos | Idade: 27 | Sexo:

Unidade de Produção: C | Leito: 1.1 | Nº do Prontuário:

DATA	HORA	HISTÓRICO
14/06/18		# Cir. Plast. Co #
		Paciente com ferida lacerada em perna direita após acidente motociclístico com perda de substância.
		Realizado: Curativo em Paciente extenso.
		Sem parecer no momento. Curativo já realizado Hoje.
		Em 1-*/Aguardando resultado de Cultura de Ferida e exames laboratoriais.
		Visto UZOART - OK
		Em MT

Dr. Durval Maynart
Cirurgia Plástica
CRM 1284

16/06/18 Paciente consciente orientado, eupneico, em uso de AVP + curativo em perna direita, dor leve. Segue aos cuidados da equipe.

Daniela Lima
Enfermeira
COREN 224625

16.06 Cir. Plástica

Paciente apresenta no momento sem necessidade plastícica, dispensa de mim

F

Fundação Hospitalar de Saúde

EVOLUÇÃO CLÍNICA MULTIDISCIPLINAR

HOSPITAL DE URGÊNCIA DE SERGIPE – HUSE

Página:

Nome do Paciente: Cir. Plástica | Idade: | Sexo:

Unidade de Produção: | Leito: | Nº do Prontuário:

DATA	HORA	HISTÓRICO
18/06/18		# Cir. Plástica #
		Paciente em 1º DIH, com ferida região lateral de perna direita, com boa evolução, apresentando relato de prurido e pequenas áreas de necrose, fazendo curativo de permanência 10/, com boa resposta.
		Paciente evolui estável e sem queixas.
		Cn: 1- Curativo com permanência 10/.
		2- Avaliar desbridamento manual.
19/06/18		# Cir. Plástica #
		Paciente com ferida em região lateral de perna (D), com boa evolução clínica e pequenas áreas de necrose e tecido esfacelado.
		Nega queixas no momento.
		Cn: 1- Realizar DTD no leito.
		2- Curativo diário permanência 10/. 3x/d.

Tarsi Wyne Cordeiro
Cirurgião Geral
CRM-SE

Dr. Eduardo Bonfim
Médico Cirurgião Plástico
CRM 573

Fundação Hospitalar de Saúde

EVOLUÇÃO CLÍNICA MULTIDISCIPLINAR

HOSPITAL DE URGÊNCIA DE SERGIPE – HUSE

X

Página nº

Nome do Paciente: Cristiano Souza da Silva | Idade: | Sexo:

Unidade de Produção: | Leito: | Nº do Prontuário:

DATA	HORA	HISTÓRICO
26/06/18		Cirurgia Plástica
		Cirurgia suspensa pela enfermeira Yara do centro cirúrgico devido falta de funcionário no centro cirúrgico.
		Dra. Morena Santana Cirurgia Plástica CRM/SE 2471
26/06/18	8h	Realizado curativo de MID, retirado papel [illegible] SF0,9%. Lesão com granulação e crosta [illegible]
		# Cir. Plástica # 27/06/18
		Paciente bem. Ferimento em MID, sem granulação regular e de bom aspecto. Teve liberação mantida ontem.
		Evolui estável e sem queixas.
		CD: 1. Programar cirurgia
		2. Trocar heparina 50% (acabou) por sulfadiazina Ag.
		28/06/18 # Cir. Plástica #
		Ferimento em MID bem granulado de bom aspecto.
		Evolui sem queixas.
		CD: Aguardo programação de cirurgia.
29/06/18		* ACEPTAR EXAMES PARA DR

Fabiane Rocha Santos COREN-SE 1[illegible]

Dr. Durval Maynart Cirurgia Plástica CRM 1284

Dr. Durval Maynart Cirurgia Plástica CRM 1284

Fundação Hospitalar de Saúde

EVOLUÇÃO CLÍNICA MULTIDISCIPLINAR

HOSPITAL DE URGÊNCIA DE SERGIPE – HUSE

8

Página nº

Nome do Paciente: Cristiano Souza da Silva	Idade:	Sexo:
Unidade de Produção:	Leito:	Nº do Prontuário:

DATA	HOR.	HISTÓRICO
10/07/18		Cir. Plástica
		Realizado enxertia em MSD.
		Ed: Retirado pele parcial de coxa D
		Não mexer em perna D
		Trocar curativo secundário em coxa D
		amanhã em 2 dias
		Drª Moema Santana Cirurgia Plástica CRM/SE 2471
12/07		D2/S Enxertos bem pos. em coxa D.
		S/ Queixas.
		Dr. Durval Maynart Cirurgia Plástica CRM 1284
		13.07 - G. Plástico
		s/ queixas
		mas
		14.07. G. Plástico
		sem queixas
		bom aspecto
		enxerto

HUSE — BOLETIM DE ANESTESIA

Fundação Hospitalar de Saúde

PACIENTE: Cristiano Souza da Silva	REGISTRO: 172304
UNIDADE:	MÉDICO:
LEITO:	
CIRURGIA PROGRAMADA: Sutura de externos ferimentos	CIRURGIA REALIZADA:
DATA: 08/06/18	
ANESTESIOLOGISTA: Dra. Marcelle / Raquel	TÉCNICA ANESTÉSICA: Raquel
MEDICAÇÃO PRÉ-ANESTÉSICA:	
CIRURGIÃO: Paulo Vigue	AUXILIAR:
ASA: I	
HORA DE INÍCIO: 18:15	HORA DE TERMINO: 19:15
ACESSO VENOSO: MSE (não instalado)	POSIÇÃO: DDH

18h 15 30 45 19h 15 30 45 15 30 45 15 30 45 15 30 45

AGENTES INALATÓRIOS: O2

FLUIDOS: SF 500 — RL 500 — RL 500



CEC
OUTROS

MONITORIZAÇÃO

MONITORIZAÇÃO				
PA NAO INVASIVA	X	PVC		CONDIÇÃO DE ALTA PARA CRPA
PA INVASIVA		TEMPERATURA		
ELETROCARDIOGRAFIA	X	DIURESE		Dra. Marcelle Moretti Amorim Anestesiologista CRM-ES 4319
OXIMETRIA	X	VENTILAÇÃO		
CAPNOGRAFIA		PAM		

AGENTES ANESTÉSICOS

(1) monitorização
(2) Raqui c/ punção L3-L4 c/ Ag. 26, LR D, claro. feito bupi. 0,5% pesada 12,5 mg + morfina 60µg → falha total do bloqueio
(3) feito anestesia punção um mesmo espaço c/ Ag. 25, LR D, claro → feito bupi 0,5% pesada 12,5 mg + morfina 60 µg
4 intercorrências.
(4) O2 cateter nasal 2L/min
A- Midazolam 3 mg
B- Fentanil 50 µg
C- Decadron 10 mg
D- Plasil 10 mg
E- Dipirona 2 g
F- Profenid 100 mg

CSE

ANTIBIÓTICO PROFILAXIA

NOME: Cefazolina 2g
1ª. Dose as: 18:30 horas
2ª. Dose as: horas
3ª. Dose as: horas

OBSERVAÇÕES

Pct. asmático (Mãe bronqueo nos (ruins)
nega alergias
(DS) chegou revivendo
Tramal no SF 0,9%.

ENCAMINHADO PARA: ( ) UTI (X) UNIDADE

→ SKPA

GOVERNO DE SERGIPE
SECRETARIA DE ESTADO DA SAÚDE

LAUDO

Fundação Hospitalar de Saúde

HOSPITAL DE URGÊNCIA DE SERGIPE

FICHA DE ATO CIRÚRGICO

PACIENTE: Cristiano Souza da Silva

DIAGNÓSTICO PRÉ-OPERATÓRIO: Perda substância perna Direita

CIRURGIA REALIZADA: Sutura

CIRURGIÃO: Dr Paulo Viana

AUXILIARES: 2

ANESTESIA: Bloqueio ANESTESISTA Dra Mercella

DIAGNÓSTICO PÓS- OPERATÓRIO:

( )CIRURGIA LIMPA ( )CIR. POTENCIALMENTE CONTAMINADA
(X)CIRURGIA CONTAMINADA ( ) CIR. INFECTADA

INFECÇÃO PRESENTE À ADMISSÃO? ( ) SIM ( ) NÃO

TOPOLOGIA DA INFECÇÃO:
( ) VIAS AÉREAS SUP. ( ) PULMONAR ( ) URINÁRIA ( ) SNC ( ) TGI
( ) CUTÂNEO ( ) AP. CARDIO-VASCULAR ( ) PLEURA ( ) OUTROS

DESCRIÇÃO DO ATO CIRÚRGICO

1. Antissepsia
2. campos estéreis
3. limpeza do membro
4. Sutura
5. curativo c/ sulfa
6.
7.

DATA: 8/6/10

Paulo C. Viana
Cirurgião Plástico

Assinatura do Cirurgião

Registro de Enfermagem no Trans-Operatório

NOME	Cristiano Souza da Silva			PRONTUÁRIO	172304
RECEBIDO NA S.O. POR	Equipe			DATA 08/06/18	SALA 03
NÍVEL DE CONSCIÊNCIA	ACORDADO ✓	SONOLENTO		AGITADO	COMATOSO
CIRCULANTE	Charlene	PROCEDÊNCIA			
ENTRADA S.O.	18:15 h	INÍCIO DA ANESTESIA	18:25 h	INÍCIO DA CIRURGIA	18:40 h
SAÍDA DA S.O.	h	FIM DA ANESTESIA	h	FIM DA CIRURGIA	19:13 h
CIRURGIÃO	Dr. Paulo Viana	1º AUXILIAR			
ANESTESISTA	Dra Marcela	2º AUXILIAR			
INSTRUMENTADOR	Lúcia	LATERALIDADE	( ) DIREITA ( ) ESQUERDA ( ) NA		
CIRURGIA PROPOSTA	Sutura de ferimento em MID				
CIRURGIA REALIZADA	a mesma				

TÉCNICA ANESTÉSICA

	GERAL VENOSA		GERAL INALATÓRIA		GERAL COMBINADA		GERAL BALANCEADA	X RAQUIANESTESIA
	PERIDURAL C/ CATETER		PERIDURAL S/ CATETER	X	SEDAÇÃO		BLOQUEIO DO PLEXO	LOCAL
	TUBO ENDOTRAQUEAL ( ) ORAL ( ) NASAL	Nº:		TUBO ARAMADO	Nº:		MÁSCARA LARINGEA	

ASSEPSIA

X	PVPI TÓPICO	PVPI ALCOÓLICO	PVPI DERGEMANTE	CLOREXID. ALCOÓLICA	CLOREXID. DEGERMANTE	CLOREXID. AQUOSA

EQUIPAMENTOS E ACESSÓRIOS UTILIZADOS

	BOMBA DE INFUSÃO		DESFIBRILADOR		MONITOR CEREBRAL (BIS)		INTENSIFICADOR DE IMAGEM		MANTA TÉRMICA		MICROSCÓPIO		
	FIBROSCÓPIO	X	MONITOR CARDÍACO	X	PA (NÃO INVASIVA)		PA (INVASIVA)	X	OXÍMETRO		CAPNÓGRAFO		PIC
X	FOCO AUXILIAR	X	FONTE DE LUZ		VIDEOLAPAROSCÓPIO		BRONCOSCÓPIO		OUTROS				

COXINS DE CONFORTO UTILIZADOS					
	CABEÇA	MSD	MSE	MIE	MID

BISTURI ELÉTRICO		
	BIPOLAR	MONOPOLAR

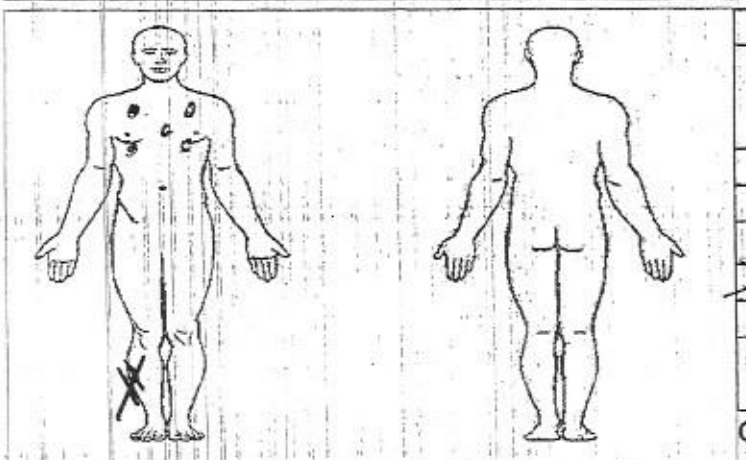

PLACA BISTURI			
LOCAL			
•	ELETRODOS		
‡	INCISÃO CIRÚRGICA		
X	AVP	D X	E
	AVC	D	E

COMPRESSAS GRANDES	
ENTREGUE	DEVOLVIDA

PEQUENAS	
ENTREGUE	DEVOLVIDA

GASOMETRIA: SIM ( ) NÃO ( )

POSIÇÃO DO PACIENTE

X	DORSAL	VENTRAL	LAT. ESQ	LAT. DIR	CANIVETE	TRENDELEMBURG	LITOTOMIA

ELABORADO PELOS ACADÊMICOS DE ENFERMAGEM DO 7º PERÍODO DA FACULDADE ESTÁCIO/FASE (2014/ 01 E 02) ORIENTADO PELAS PROFESSORAS LUCIANA LÔBO E SILVIA SANDES

OK 12

HUSE — BOLETIM DE ANESTESIA

Fundação Hospitalar de Saúde

PACIENTE: Cristiano Souza da Silva, 27a	REGISTRO:
UNIDADE: CC — MÉDICO:	LEITO:
CIRURGIA PROGRAMADA: Excisão de pele em MID	CIRURGIA REALIZADA: A mesma — DATA: 10/07/18
ANESTESIOLOGISTA: Dr. Igor Martins, Anestesiologista / Algologista, CRM/SE 3560	TÉCNICA ANESTÉSICA: Raqui + Sedação — MEDICAÇÃO PRÉ-ANESTÉSICA:
CIRURGIÃO: Malina	AUXILIAR: — ASA: I
HORA DE INÍCIO: 17:45 — HORA DE TÉRMINO: 18:20	ACESSO VENOSO: 20 MSG — POSIÇÃO: DDH

17:45 15 30 45 18:45 15 30 45 19:45 15 30 45 15 30 45 15 30 45

AGENTES INALATÓRIOS

FLUIDOS: (C) 500 (F) 500

Sedo 200 180 160 140 120 100 80 60 40 20

CEC OUTROS

MONITORIZAÇÃO			
PA NÃO INVASIVA	X	PVC	
PA INVASIVA		TEMPERATURA	
ELETROCARDIOGRAFIA	X	DIURESE	
OXIMETRIA	X	VENTILAÇÃO	
CAPNOGRAFIA		PAM	

CONDIÇÃO DE ALTA PARA CRPA: Estável, Sato2 [illegible] PA = 117 x 82 mmHg

AGENTES ANESTÉSICOS	DOSE
(A) Metoclopramida	3 mg
(B) Neostigmina peridural	1,5 mg
(C) Morfina	100 mg
(D) Bupivacaína	3 ml
(E) Bupivacaína	1,8 ml
(F) Midazolam	8 mg
(G) Dexametasona	10 mg
(H) Omeprazol	40 mg

ANTIBIÓTICO PROFILAXIA — NOME: Cefazolina 2g, IV, 1h 40'

1ª. Dose as: horas

2ª. Dose as: horas

3ª. Dose as: horas

OBSERVAÇÕES

Paciente sedado e orientado no leito. Leito estável, [illegible] 27/02/2018

ENCAMINHADO PARA: ( ) UTI ( ) UNIDADE

Dr. Igor Martins
Anestesiologista / Algologista
CRM/SE 3560

13

GOVERNO DE SERGIPE
SECRETARIA DE ESTADO DA SAÚDE

Fundação Hospitalar de Saúde

HOSPITAL DE URGÊNCIA DE SERGIPE

FICHA DE ATO CIRÚRGICO

PACIENTE: Cristiano Souza da Silva
DIAGNÓSTICO PRÉ-OPERATÓRIO: Área Cruenta em perna D
CIRURGIA REALIZADA: Enxertia perna D
CIRURGIÃO: Drª Moema Santana
AUXILIARES:
ANESTESIA: Raqui ANESTESISTA Dr. Igor Martins
DIAGNÓSTICO PÓS- OPERATÓRIO:

( )CIRURGIA LIMPA ( )CIR. POTENCIALMENTE CONTAMINADA
( )CIRURGIA CONTAMINADA ( ) CIR. INFECTADA

INFECÇÃO PRESENTE À ADMISSÃO? ( ) SIM ( ) NÃO

TOPOLOGIA DA INFECÇÃO:
( ) VIAS AÉREAS SUP. ( ) PULMONAR ( ) URINÁRIA ( ) SNC ( ) TGI
( ) CUTÂNEO ( ) AP. CARDIO-VASCULAR ( ) PLEURA ( ) OUTROS

DESCRIÇÃO DO ATO CIRÚRGICO

1. Paciente em DDH
2. Assepsia e antissepsia c/ colocação de campos
3. estéreis
4. Enxérese de pele parcial em coxa D
5. Colocação de pele em perna D e fixação desta
6. Curativo c/ omiderm em coxa D
7.

DATA: 10/07/18

Drª Moema Santana
Cirurgiã Plástica
CRM/SE: 471

Assinatura do Cirurgião

14

Registro de Enfermagem no Trans-Operatório

NOME	Guilherme Souza da Silva			PRONTUÁRIO	172304
RECEBIDO NA S.O. POR	Leo Ulsema		DATA	10/07/18	SALA 05
NÍVEL DE CONSCIÊNCIA	ACORDADO X	SONOLENTO	AGITADO		COMATOSO
CIRCULANTE	Jonadia 845.167	PROCEDÊNCIA	C.J.1		
ENTRADA S.O.	17:30 h	INÍCIO DA ANESTESIA	h	INÍCIO DA CIRURGIA	18:10 h
SAÍDA DA S.O.	h	FIM DA ANESTESIA	h	FIM DA CIRURGIA	h
CIRURGIÃO	Ulsema		1º AUXILIAR	— // —	
ANESTESISTA	Igor Martins		2º AUXILIAR	— // —	
INSTRUMENTADOR	Guilherme		LATERALIDADE	( ) DIREITA ( ) ESQUERDA (X) NA	
CIRURGIA PROPOSTA	Enxerto MID				
CIRURGIA REALIZADA	A proposta				

TÉCNICA ANESTÉSICA

	GERAL VENOSA	GERAL INALATÓRIA	GERAL COMBINADA	GERAL BALANCEADA	X RAQUIANESTESIA		
	PERIDURAL C/ CATETER	PERIDURAL S/ CATETER	SEDAÇÃO	BLOQUEIO DO PLEXO	LOCAL		
	TUBO ENDOTRAQUEAL ( ) ORAL ( ) NASAL	Nº:	TUBO ARAMADO	Nº:	MÁSCARA LARINGEA		

ASSEPSIA

X PVPI TÓPICO	PVPI ALCOÓLICO	X PVPI DERGEMANTE	CLOREXID. ALCOÓLICA	CLOREXID. DEGERMANTE	CLOREXID. AQUOSA	

EQUIPAMENTOS E ACESSÓRIOS UTILIZADOS

BOMBA DE INFUSÃO	DESFIBRILADOR	MONITOR CEREBRAL (BIS)	INTENSIFICADOR DE IMAGEM	MANTA TÉRMICA	MICROSCÓPIO	
FIBROSCÓPIO	X MONITOR CARDÍACO	X PA (NÃO INVASIVA)	PA (INVASIVA)	X OXÍMETRO	CAPNÓGRAFO	PIC
X FOCO AUXILIAR	FONTE DE LUZ	VIDEOLAPAROSCÓPIO	BRONCOSCÓPIO	OUTROS		

COXINS DE CONFORTO UTILIZADOS

X CABEÇA	MSD	MSE	MIE	MID

BISTURI ELÉTRICO

BIPOLAR	X	MONOPOLAR

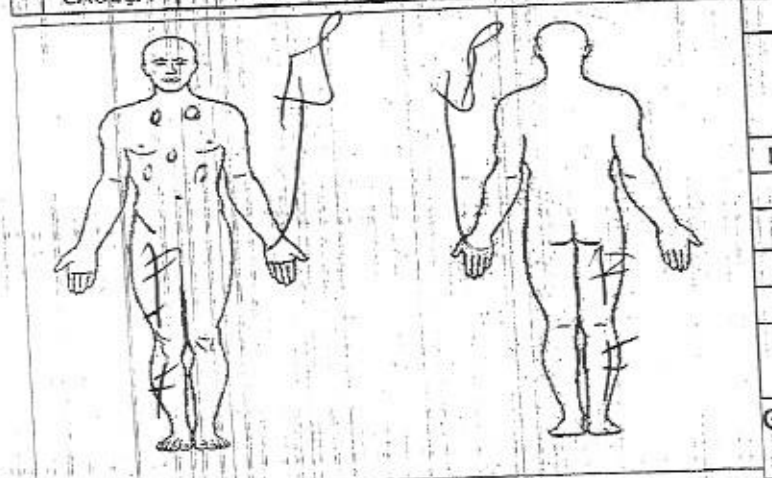

PLACA BISTURI

LOCAL: Panturrilha

ELETRODOS

INCISÃO CIRÚRGICA

X	AVP	X	D	E
	AVC		D	E

COMPRESSAS GRANDES

ENTREGUE	DEVOLVIDA
15	15

COMPRESSAS PEQUENAS

ENTREGUE	DEVOLVIDA

GASOMETRIA: SIM ( ) NÃO (X)

POSIÇÃO DO PACIENTE

X DORSAL	VENTRAL	LAT. ESQ	LAT. DIR	CANIVETE	TRENDELEMBURG	LITOTOMIA	

ELABORADO PELOS ACADÊMICOS DE ENFERMAGEM DO 7º PERÍODO DA FACULDADE ESTÁCIO/FASE (2014/ 01 E 02) ORIENTADO PELAS PROFESSORAS LUCIANA LÔBO E SILVIA SANDES

SONDAS – DRENOS – CÂNULAS													
	SNG	Nº:		SNE	Nº:		FOGARTY	Nº:		TRAQUEÓSTOMO	Nº:		GUEDEL	Nº:
DRENOS			SUCÇÃO	Nº			TÓRAX	Nº			PENROSE	Nº		
			ABDOMINAL	Nº			PIZZER	Nº			KHER	Nº		
			BLAKE	Nº			OUTROS							

PASSAGEM DA SONDA FOLLEY		SEM RESTRIÇÃO		COM RESTRIÇÃO		VIAS	Nº:
FOLLEY	Nº:	FOLLEY SILICONE	Nº	SONDA NELATON (URETRAL)			Nº:
PASSADA POR				ANÁTOMO PATOLÓGICO	Nº PEÇAS		

SINAIS VITAIS			
FC (BPM)	72		
SpO2 (%)	100		
EPCO2 (mmHg)	—		
PA (mmHg)	120 X 64		
PAI (mmHg)	—		
FR (RPM)	16		
TEMP (°C)	—		

ANOTAÇÃO DE ENFERMAGEM

HORA	REGISTRO	ASSINATURA
17:30	Adm. na SCS p/ submeter-se ao cirurgico, aos cuidados Dr. Insta-lado monitorização, mantida venosa na coagula p/ sigas vitais — " —	
18:10	Início procedimento — " —	
19:10	Termino do procedimento — Tec Bruno	
19:55	Encaminha p/ SRPA Dr. Superior auxilio em comp. de enfermagem — Tec Bruno	
	" " " "	845.506-4

ENCAMINHADO PARA:

ELABORADO PELOS ACADÊMICOS DE ENFERMAGEM DO 7º PERÍODO DA FACULDADE ESTÁCIO/FASE (2014/ 01 E 02) ORIENTADO PELAS PROFESSORAS LUCIANA LÔBO E SILVIA SANDES

SONDAS – DRENOS – CÂNULAS													
	SNG	Nº:		SNE	Nº:		FOGARTY	Nº:		TRAQUEÓSTOMO	Nº:		GUEDEL	Nº:
DRENOS			SUCÇÃO		Nº			TÓRAX	Nº			PENROSE	Nº
			ABDOMINAL		Nº			PIZZER	Nº			KHER	Nº
			BLAKE		Nº			OUTROS					

PASSAGEM DA SONDA FOLLEY		SEM RESTRIÇÃO		COM RESTRIÇÃO		VIAS	Nº:
	FOLLEY	Nº:		FOLLEY SILICONE	Nº		SONDA NELATON (URETRAL)	Nº:
PASSADA POR						ANÁTOMO PATOLÓGICO	Nº PEÇAS

SINAIS VITAIS			
FC (BPM)	102	67	59
SpO2 (%)	97%	95%	99%
EPCO2 (mmHg)			
PA (mmHg)	120 x 63	92 x 41	100 x 48
PAI (mmHg)			
FR (RPM)			
TEMP (°C)			

ANOTAÇÃO DE ENFERMAGEM

HORA	REGISTRO	ASSINATURA
18:15	Paciente admitido na S.C. nº 8, consciente, em uso de bacteriostasia, uso quirúrgico, pulseiras, para realizar procedimento cirúrgico. Paciente monitorizado.	
18:25	Início da anestesia raquianestesia realizado assepsia do MID, com posicionamento lateral. S.F. 0,9%	
18:40	Início do procedimento cirúrgico.	
19:13	Término do procedimento, realizado curativo oclusivo. Paciente encaminhado para SRPA, em uso de bacteriostasia. Cama 664-672	

ENCAMINHADO PARA:

ELABORADO PELOS ACADÊMICOS DE ENFERMAGEM DO 7º PERÍODO DA FACULDADE ESTÁCIO/FASE (2014/ 01 E 02) ORIENTADO PELAS PROFESSORAS LUCIANA LÔBO E SILVIA SANDES

EVOLUÇÃO CLÍNICA MULTIDISCIPLINAR

15.07.18		Cl. Cirúrgica Apresentando melhor aspecto geral Ferida operatória
16.07.18		C. Cirúrgica Programado alvitrio p/ amanhã
17.07.18 C. Cirúrgica		Bom aspecto do enxerto e ferida operatória, alta Hospitalar deixo encaminhado controle ambulatorial no H.U.
18/07/18		#Nutrição# Paciente bem, calma, orientado Está de alta hospitalar. Boa aceitação da dieta oferecida e do suplemento proteico. Segue via leite em acompanhamento até saída do hospital. Fernanda Nutricionista CRN 10 5 5 10:30 h

130

EVOLUÇÃO CLÍNICA MULTIDISCIPLINAR

DATA	HORA	HISTÓRICO
	30.06	C. Vascular Paciente evoluindo satisfatório para alta 04.07 com Dr. Luna
01/07/18		Dreno aspirando exsudato. Paciente bem queixa. CC: 04/07
	03.07	C. Plástica Paciente evoluindo satisfatório, dreno produto pouco, seroso, drenagem
	04.07	C. Plástica Paciente evoluindo satisfatoriamente, p. alta
04/07/18		Retirados os curativos pós DIA (aspectos de HOBS)
05/07/18		* Acusa espasmos Pressão
06.07.18		- Evo com bom aspecto
07.07.18		- Segunda cirurgia p. 10.07
08.07		Pac. mama 1x alta e dreno produto de pouco serosa.

Dr. Durval Maynart
Cirurgia Plástica
CRM 1284

Dr. Durval Maynart
Cirurgia Plástica
CRM 1284

TATIANA VIANA ALMEIDA
Cirurgia - Plástica
CRM - 712

EVOLUÇÃO CLÍNICA MULTIDISCIPLINAR

22/06/18	Dia 8º pós-op.	
	Pac. consciente, orientado, deambulando, queixando-se muito de dor na região lombar.	
	Feridas operatórias s/	
21/06/18	AC: abdômen plano, dia.	
	Sol. FCG	
	Dr. Durval Maynart Cirurgia Plástica CRM 1284	
22/06/18	AC: FCG	
	Dr. Durval Maynart Cirurgia Plástica CRM 1284	
23/06	Dia 9º pós-op.	
	Pacientemente consciente, orientado, p/ dor à esquerda, com sinais vitais	
	Wyntr Maynart CRM 713	
	Pela enfermeira responsável [illegible]	
	Tawan Paixão COREN-SE 4265-ENF	
	Dr. Durval Wyntr Maynart Cirurgia Plástica CRM 713	

EVOLUÇÃO CLÍNICA MULTIDISCIPLINAR

Data	Evolução
17/06/18	# Dr. Plástica #
	Paciente com ferida infectada em perna esquerda, evolui estável, sem queixas, hoje. Dieta livre, boa aceitação.
	D: Ferida em perna esquerda com área de flacidez (Amoxicilina) DBT 45 F
	Dr. Durval Mainart
	Dr. Durval Mainart Cirurgia Plástica CRM 1284
16/06/18	Paciente 10 F: Retorno diário [illegible] + em uso de ATB [illegible]
	Fabiana [illegible] COREN-[illegible]
17/06/18	Visto, feito, anotado. Aguardo cirurgia. Curativo [illegible] de gaze [illegible]. Paciente [illegible] queixas.
	Dr.
17/06/18	# Dr. Plástica #
	Paciente com ferida em perna direita sem [illegible] [illegible] [illegible] [illegible] [illegible] [illegible] [illegible] [illegible]
	D: 1- Ferida em perna [illegible] 2- Ferida em [illegible]
	Dr. [illegible]

EVOLUÇÃO CLÍNICA MULTIDISCIPLINAR

DATA	HORA	EVOLUÇÃO
[illegible]	[illegible]	[illegible]

13/06/18 # Nutrição #

Paciente encontra-se no leito, acordado, eupnéico, consciente, acianótico, com diurese presente e dieses ausentes há 5 dias. Relata boa aceitação da dieta e suplementação. Antropometria: Recordação - CB = 32,5 cm; % Adeq CB = 101,8% - Eutrófico. Diagnóstico Nutricional: Paciente eutrófico, porém em risco nutricional devido a condição atual.
Conduta: Alterada característica da dieta para laxativa, mantida suplementação e realizada alterações qualitativas.

Regina Arruda
Nutricionista
CRN5 nº 1313

Erison Oliveira
Estagiário em Nutrição

Paciente retorno mantendo quadro de acompanhamento
direita. Radiografias incompatíveis com fratura.
Pleno lesão e perna direita, extensa e com perda
de substância

Pd: Avaliação do Cirurgião Plástico

Tramal 100mg + 100 ml SF 0,9% 50 ml

Fabiana Machado Nascimento
CRM-SC 5074

Fabio Cunha

PRONTOCLÍNICA
ORTOPÉDICA

Relatório Médico.

Cristiano Souza da Silva, 28 anos, colidiu a motocicleta que pilotava c/ um carro no dia 8/6/2018, e a ambulância da cidade de Capela o conduziu ao HUSE. Foi constatado ferimento extenso na face póstero lateral do membro D de ± 25 cm x 15 cm, c/ perda cutânea.

Internado devido à gravidade, por 40 dias, foram realizados curativos e enxertia de pele na

PRONTOCLÍNICA
ORTOPÉDICA

local, sendo a coxa D a área doadora.

Apesar do bom tratamento, ficaram sequelas abaixo citadas:

1) Cicatriz c/ afundamento da região por perda de músculo, parcial.

2) Queixa de dores na região quando anda ou corre.

3) Parestesias + anestesias na região.

Aracaju, 01/03/2019

Dr. Masayuki Ishi
Médico Ortopedista
CRM 1276

Av. Gonçalo Prado Rollemberg, 460 - Tel.: (79) 3205-6550 / 99612-5418
CNPJ: 16.213.001/0001-54 - CEP: 49015-230 - Aracaju/SE
www.prontoclinicaortopedica.com.br | prontoclinicaortopedica@gmail.com