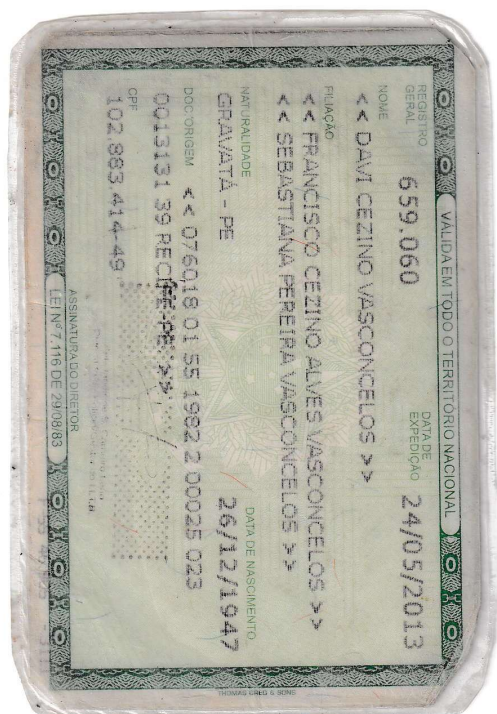

O Seguro DPVAT (Danos Pessoais Causados por Veículos Automotores de Via Terrestre ou por sua Carga a Pessoas Transportadas ou Não, Criado em 1974, para amparar as vítimas de acidentes com veículos em todo o território nacional, não importando de quem seja a culpa. Como se ve, trata-se de um seguro eminentemente social.

www.seguradoralider.com.br


Seguro DPVAT - Proteção para todos



Seguradora

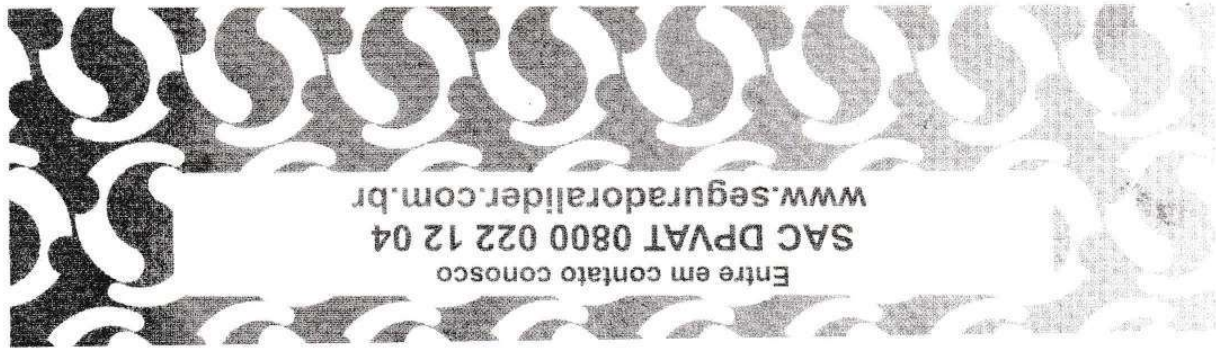LIDER

Administradora do Seguro DPVAT



DAVI CEZINO VASCONCELOS
RUA CAMPOS DOIS RIOS, 17
IBURA
CEP 51220010 - RECIFE - PE

<p>Entregador _____</p> <p>Responsável pela informação</p> <p><input type="checkbox"/> Morador <input type="checkbox"/> Síndico <input type="checkbox"/> Proprietário</p>	<p>Para uso dos correios</p> <p><input type="checkbox"/> Mudou-se <input type="checkbox"/> Descontido <input type="checkbox"/> Resusado <input type="checkbox"/> Ausente <input type="checkbox"/> Não procurado</p> <p><input type="checkbox"/> Endereço real/verdadeiro <input type="checkbox"/> Não existe o nº indicado <input type="checkbox"/> Faltado</p> <p>Data: _____</p>	<p>DEVOLUÇÃO</p> <p>Seguradora Lider - DPVAT</p> <p>CAIXA POSTAL 40 970</p> <p>CEP: 20.270-971</p> <p>www.seguradoralider.com.br</p>
---	--	--



DECLARAÇÃO DE POBREZA

EU, Davi Rezina Vasconcelos,
divorciado, aparentado, portador(a) do
RG nº 659.060505116 e do CPF nº 102883414-49, residente e
domiciliado(a) Rua São João, 14, Recife,
Pernambuco, CEP, 51220-010

DECLARO, para todos os fins de direito e sob as penas da lei, que não tenho condições de arcar com as despesas inerentes ao presente processo, sem prejuízo do meu sustento e de minha família, necessitando, portanto, da Gratuidade da Justiça, nos termos do art. 98 e seguintes da Lei 13.105/2015 (Código de Processo Civil). Requeiro, ainda, que o benefício abranja a todos os atos do processo.

Recife, 08 de maio de 2019.

Davi Rezina Vasconcelos





COM VOCÊ, TRABALHANDO SEM PARAR.



SAMU
192

Secretaria de Saúde
Serviço de Atendimento Móvel de Urgência

DECLARAÇÃO DE ATENDIMENTO

DA Nº. 121.11.2016
EM: 28.11.2016

Atendendo ao requerimento do paciente Sr. **DAVI CEZINO VASCONCELOS**, portador do Documento de Identidade nº **659060** SDS/PE e inscrito no CPF/MF sob o nº **102.883.414-49**, declaramos que consta em nossos arquivos ocorrência DE Nº **S-215245**, que no dia 19 de agosto de 2016, foi atendido pelo nosso Serviço de Atendimento Móvel de Urgência - SAMU Metropolitano do Recife, vítima de atropelamento, por volta das 08h20, na Avenida Recife, imediações ao Posto Shell - Ipsep, Recife/PE e, em seguida, sendo encaminhado para UPA Ibura - Recife, 28 de novembro de 2016.

Dr. Sérgio Parente Costa
Gerente de Informação e Avaliação
SAMU Metropolitano - Recife

Sergio Parente Costa
Dr. **Sérgio Parente Costa**
Gerente de Informação e Avaliação
SAMU Metropolitano do Recife





Nome: DAVI CEZINO VASCONCELOS **Nº registro:** 8997
Dt. Nasc.: 26/12/47 - 68 ano (s) **Sexo:** Masculino
Mãe: SEBASTIANA PEREIRA VASCONCELOS **Fone:** 81996438570
Endereço: R CAMPOS DOIS RIOS, nº 17, IBURA. RECIFE - PE
Data/hora: 19/08/2016 - 11:38 **Nº pág.:** 1/1

GUIA DE ENCAMINHAMENTO E TRANSFERÊNCIA

HISTÓRIA DA DOENÇA ATUAL:

PACIENTE VÍTIMA DE ATROPELAMENTO EM VIA PÚBLICA, APRESENTA DEFORMIDADE DE MANDÍBULA BILATERALMENTE. RADIOGRAFIA EVIDENCIA LUXAÇÃO TEMPOROMANDIBULAR. EXAME DA CAV ORAL: PRESENÇA DE HEMATOMA VOLUMOSO
CONSCIENTE E ORIENTADO, EUPNEICO E AFEBRIL

EXAME FÍSICO:

PA: 160 x 80 mmHg Temperatura: °
HGT: mg/dL Peso: Altura:

OBSERVAÇÕES:

CONDUTA : BMF

Exames Complementares/Resultados:

HIPÓTESE DIAGNÓSTICA:

K076 - TRANSTORNOS DA ARTICULAÇÃO TEMPOROMANDIBULAR| | DESARRANJO DA ARTICULAÇÃO TEMPOROMANDIBULAR| MANDÍBULA ESTALANTE| SÍNDROME OU COMPLEXO DE COSTEN| SÍNDROME DA DOR E DISFUNÇÃO DA ARTICULAÇÃO TEMPOROMANDIBULARDESLOCAMENTO (S03.0) ?<? ATUAL DA ARTICULAÇÃO|

DADOS DA TRANSFERÊNCIA:

Transferência encaminhado para: HOSPITAL GETÚLIO VARGAS
Motivo: Tratamento Cirúrgico
Senha: 4984568

Dr. JALYS MAGNO DA COSTA SANTOS
CRM:23250

Jalys Magno
Coord. Médico CRM 23250
UPA IBURA

Este documento foi assinado digitalmente, conforme Medida Provisória Nº 2.200-2 de 24/08/2001.
Nome do profissional: JALYS MAGNO DA COSTA SANTOS. CRM: 23250. Data e Hora: 19/08/2016 14:03:00.

Rua Vale do Itajai, s/n, Ibura CEP: 51320-180 - Recife/PE
Contato: (81) 3184-4594





Recife, 02 de Agosto de 2018.

Paciente: Davi Cezino Vasconcelos

Data de Nascimento: 26/12/1947

ULTRASSONOGRAFIA DO OMBRO DIREITO

Tendão da cabeça longa do bíceps de calibre, contornos e texturas normais.

O tendão localiza-se anatomicamente no sulco intertuberositário, sem sinais de luxação, mesmo com a manobra de rotação externa.

Manguito rotador apresentando descontinuidade transfixante do supra-espinhal medindo 4,7 mm látero medial (grau de retração do coto Distal) x 3,6 mm ântero posterior (ruptura grande).

Cavidade articular comunicando com a bursa subacromiodeltoidea, que se encontra distendida por líquido.

Musculatura do tendão comprometido com pequeno aumento da ecogenicidade por degeneração gordurosa local (grau 3 de Goutalier).

Musculatura adjacente sem alterações ecográficas.

Conclusão:

Exame ecográfico evidencia:

- Rotura transfixante do tendão do supra-espinhal.
- Derrame articular;
- Bursite.

Dra. Rubia P. Azevedo
CRM-SP: 174.567



Nome do Paciente.....: DAVI CEZINO VASCONCELOS
Data de Nascimento...: 26/12/1947 Idade.....: 70a 10m 5d
Médico Solicitante.....: NATACHA CALHEIROS DE LIMA PETRIBU
Prontuário.....: 122217 Pedido.....: 107485
Atendimento.....: 274747 Data do Atendimento...: 11/09/2018
Laudo.....:85845
Sexo.....: M
Data do Exame.: 11/09/2018
Data do Laudo.: 11/09/2018

RESSONÂNCIA MAGNÉTICA DO OMBRO DIREITO

TÉCNICA DE EXAME:

Obtidas imagens sagitais ponderadas em DP e STIR, coronais em T1 e STIR e axiais em STIR.

OS SEGUINTE ACHADOS FORAM OBSERVADOS:

1. Artropatia degenerativa da articulação acromioclavicular, com redução do espaço articular, esclerose e edema do osso subcondral.
2. Acrômio tipo II de Bigliani, com inclinação anteroinferior, que pode predispor a impacto.
3. Rotura transfixante de fibras insercionais dos tendões do supra e do infraespinhal, com acentuada retração do coto tendíneo, de difícil caracterização na topografia da cavidade glenoidal.
4. Cabo longo do bíceps encontra-se tópico na goteira bicipital com espessura e sinal habituais.
5. Moderada tendinopatia insercional do tendão do subescapular, com áreas de rotura parcial à margem articular, que chega a medir até cerca de 7 mm.
6. Há atrofia e liposs substituição acentuada dos ventres musculares do supra e do infraespinhal.
7. Não há sinais de derrame articular significativo, com pequena quantidade de líquido no recesso posterior.
8. Alterações fibrocísticas e focos de edema do osso subcondral no contorno da tuberosidade maior do úmero.

MILENA OLIVEIRA ALMEIDA
CRM - 14538



Rio de Janeiro, 15 de Dezembro de 2017

Carta nº: 12113664

A/C: DAVI CEZINO VASCONCELOS

Nº Sinistro: 3170330403
Vítima: DAVI CEZINO VASCONCELOS
Data do Acidente: 19/08/2016
Cobertura: INVALIDEZ

Ref.: PAGAMENTO DE INDENIZAÇÃO, COM MEMÓRIA DE CÁLCULO DE INVALIDEZ

Prezado(a) Senhor(a),

Informamos que estamos disponibilizando o pagamento da indenização do seguro obrigatório DPVAT cujo o valor e os dados disponibilizamos a seguir:

Creditado: DAVI CEZINO VASCONCELOS

Valor: R\$ 6.750,00

Banco: 341

Agência: 000000364

Conta: 0000034646-0

Tipo: CONTA POUPANÇA

Memória de Cálculo:

Multa:	R\$	0,00
Juros:	R\$	0,00
Total creditado:	R\$	6.750,00

Dano Pessoal: Lesões de órgãos e estruturas crânio-faciais, cursando com prejuízos funcionais não compensáveis, de ordem autonômica, respiratória, cardiovascular, digestiva, excretora ou de qualquer outra espécie, desde que haja comprometimento de função vital 100%

Graduação: Em grau médio 50%

% Invalidez Permanente DPVAT: (50% de 100%) 50,00%

Valor a indenizar: 50,00% x 13.500,00 =

R\$ 6.750,00

NOTA: O percentual indicado equivale à perda funcional ou anatômica avaliada, sendo este aplicável sobre o limite da indenização por Invalidez Permanente.

Em caso de dúvida, entre em contato conosco por meio do SAC DPVAT 0800 022 12 04 ou através do nosso site www.seguradoralider.com.br.

Atenciosamente,

Seguradora Líder-DPVAT

